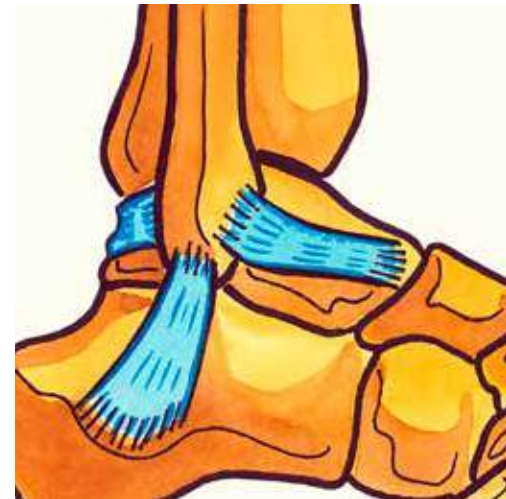
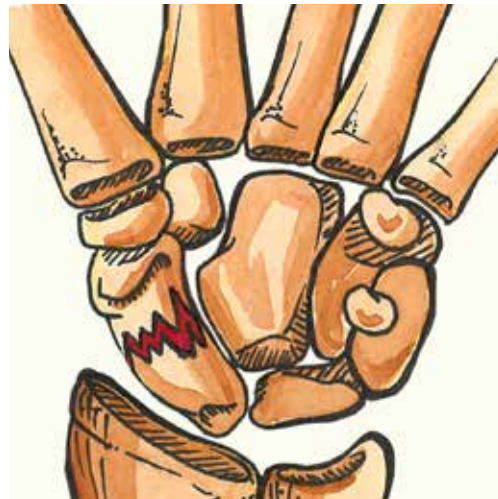
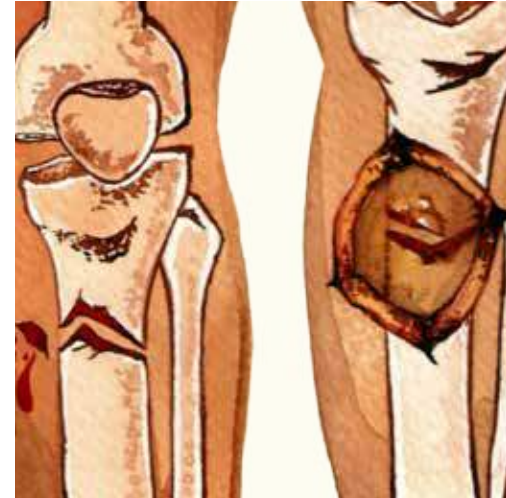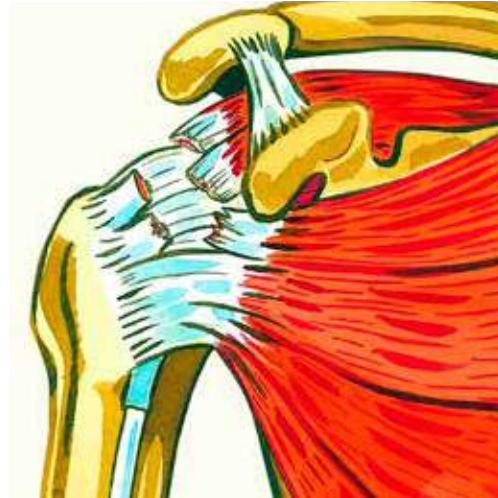Ortopedia y Traumatología Básica

Orrego & Morán



Hospital Militar
de Santiago



Universidad de
los Andes

Ortopedia y Traumatología Básica

Orrego & Morán



Hospital Militar
de Santiago



Universidad de
los Andes

Universidad de los Andes, Santiago de Chile
Departamento de Ortopedia y Traumatología

Autores

Dr. Mario Orrego Luzoro

Profesor asociado

Cirugía de rodilla

Hospital Militar de Santiago,

Clínica Universidad de los Andes

Dr. Nicolás Morán Córdova

Residente de Ortopedia y Traumatología

Universidad de los Andes

Co-autores

Dr. Cristóbal Calvo Sánchez

Residente de Ortopedia y Traumatología

Universidad de los Andes

Dr. Germán Norambuena Morales

Profesor asistente

Cirugía reconstructiva, equipo de cadera y pelvis

Clínica Dávila,

Hospital San José,

Research Fellow, Orthopedic Department, Mayo Clinic

Dr. José Matas Naranjo

Profesor asistente

Cirugía de rodilla

Clínica Universidad de los Andes,

Clínica Meds

Dr. José Hun Arenas

Instructor

Cirugía de rodilla

Hospital Militar de Santiago,

Clínica Dávila

Dr. Jorge Garrido Arancibia

Instructor

Cirugía de columna

Clínica Universidad de los Andes,

Hospital Militar de Santiago

Dr. Claudio Dintrans Correa

Instructor

Cirugía de columna

Hospital Militar de Santiago

Dr. Julio Teran Venegas

Fellow hombro y codo

Cirugía de hombro y codo

Hospital Militar de Santiago,

Clínica Dávila

Ilustraciones

Camila Bontá Suárez

Interna de Medicina

Universidad de los Andes

Dra. Rayén Aránguiz Borgeaud

Instructora

Cirugía de mano y microcirugía

Hospital Clínico Mutual de Seguridad,

Hospital Militar de Santiago

Dr. Matía Salineros Urzúa

Instructor

Cirugía de cadera y pelvis

Hospital Militar de Santiago,

Clínica Las Condes

Dr. Rodrigo Melo Gromulls

Instructor

Cirugía de tobillo y pie

Clínica Universidad de los Andes,

Hospital Militar de Santiago,

Clínica Meds

Dr. Luis Salinas Ramírez

Profesor asociado

Cirugía de cadera y pelvis

Hospital Militar de Santiago

Dr. José Monasterio García

Instructor

Ortopedia y traumatología infantil

Clínica Dávila,

Hospital Doctor Exequiel González Cortés

Dr. Juan Fuenzalida Risopatrón

Instructor

Traumatología infantil, oncología ortopédica

Clínica Dávila,

Hospital Doctor Exequiel González Cortés

Dr. Diego Amenabar Rioseco

Residente de Ortopedia y Traumatología

Univerisad de los Andes

Agradecimientos:
A todos quienes han inspirado este trabajo,
pacientes, alumnos,
docentes y amigos...
A nuestras instituciones y profesores.
A nuestras familias por su eterno apoyo y cariño.

Prólogo

La enseñanza de la Ortopedia y Traumatología se ha visto dificultada dado el amplio espectro de patología que afecta al aparato locomotor y la existencia de textos muy voluminosos y específicos, que no permiten recomendarlos en el currículo de pregrado de las carreras de la salud.

“Ortopedia y traumatología básica” concentra el conocimiento, dirigiéndolo a los alumnos de pregrado que se inician en el estudio de esta especialidad. Cada capítulo entrega una introducción general y conceptos fundamentales de distintas patologías del aparato locomotor, combinando elementos de semiología y descripciones clínicas, con variados dibujos didácticos para su fácil comprensión, esto permite una clara y adecuada aproximación a distintos diagnósticos y tratamientos. Se agrega además una lista de preguntas que el alumno puede contestar en base al texto, acompañándose de una bibliografía complementaria que permitirá a los lectores una investigación personal del tema.

Este es el primer libro del Departamento de Ortopedia y Traumatología de la Universidad de los Andes de Chile dirigida por el profesor Dr. Mario Orrego Luzoro y colaboradores en su preocupación permanente por la docencia de la especialidad, y espero sea de gran utilidad para la enseñanza universitaria y medio de consulta para médicos generales que con alta frecuencia se enfrentan a las lesiones traumáticas y ortopédicas en la atención ambulatoria y de urgencias.

Dr. Jaime Paulos Arenas
Profesor Titular
Pontificia Universidad Católica de Chile

Índice

CAPÍTULO 1

Conceptos básicos y terminología

Dr. Cristóbal Calvo Sánchez 9**CAPÍTULO 2**

Semiología en ortopedia y traumatología

Dr. Cristóbal Calvo Sánchez - Dr. Nicolás Morán Córdova 15**CAPÍTULO 3**

Lesiones de tejidos musculoesqueléticos

Dr. Germán Norambuena Morales 23**CAPÍTULO 4**

Fracturas expuestas

Dr. José Matas Naranjo 33**CAPÍTULO 5**

Infecciones osteoarticulares

Dr. José Hun Arenas 37**CAPÍTULO 6**

Tumores musculoesqueléticos

Dr. José Hun Arenas 43**CAPÍTULO 7**

Cervicobraquialgia

Dr. Jorge Garrido Arancibia - Dr. Claudio Dintrans Correa 49**CAPÍTULO 8**

Patología del hombro

Dr. Julio Terán Venegas 55**CAPÍTULO 9**

Patología del codo

Dr. Julio Terán Venegas 65**CAPÍTULO 10**

Patología de muñeca y mano

Dra. Rayén Aránguiz Borgeaud 73**CAPÍTULO 11**

Síndrome dolor lumbar

Dr. Jorge Garrido Arancibia 85**CAPÍTULO 12**

Escoliosis

Dr. Jorge Garrido Arancibia - Dr. Claudio Dintrans Correa 93**CAPÍTULO 13**

Patología de pelvis y cadera

Dr. Matías Salineros Urzúa 99**CAPÍTULO 14**

Patología de rodilla

Dr. Mario Orrego Luzoro 109**CAPÍTULO 15**

Patología del tobillo y pie

Dr. Rodrigo Melo Gromull 127**CAPÍTULO 16**

Ortopedia y traumatología infantil

Dr. José Monasterio García - Dr. Juan Fuenzalida Risopatrón - Dr. Diego Amenabar Rioseco 141**CAPÍTULO 17**

Glosario

Dr. Luis Salinas Ramírez 165

Conceptos básicos y terminología

1

Dr. Cristóbal Calvo Sánchez

Orientación espacial

La posición anatómica se define con la persona de pie con brazos a los lados, extendidos y con las palmas de las manos hacia delante. A partir de esto, podemos hacer “cortes” o planos de sección del cuerpo humano de la forma expuesta en la FIGURA 1-1:

Sagital: corte longitudinal del cuerpo (o segmento) que va de anterior a posterior.

Coronal: corte longitudinal del cuerpo (o segmento) que va de un lado al otro (sentido medio-lateral).

Transversal: corte transversal del cuerpo (o segmento).

Del punto de vista espacial tenemos la siguiente distribución:

Anterior: hacia delante (frente) de la persona.

Posterior: hacia atrás de la persona.

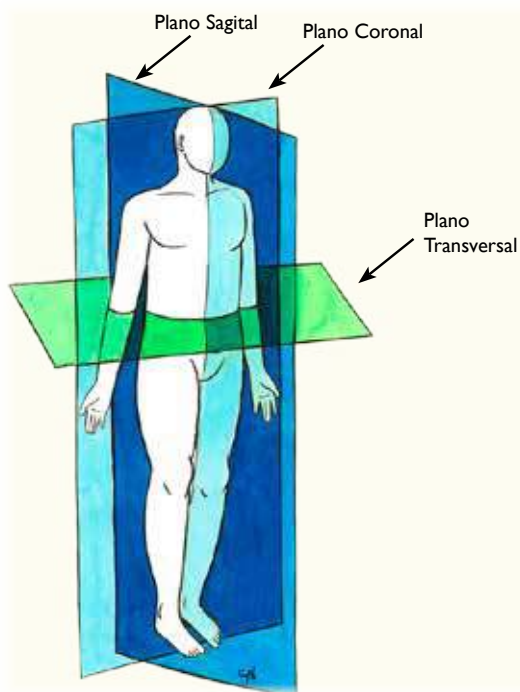


Figura 1-1. Planos de sección en la orientación espacial de un cuerpo en posición anatómica.

En el caso de la mano, anterior es sinónimo de volar (o palmar) y posterior es sinónimo de dorsal. Asimismo, para el pie se denomina plantar para la planta del pie y dorsal para el dorso del mismo.

Lateral: que se aleja de la línea media.

Medial: que se acerca hacia la línea media.

Proximal: que se acerca al origen del segmento en discusión.

Distal: que se aleja del origen del segmento.

Movimientos

Movimiento activo: movimiento resultado de la acción muscular de la persona. El mismo individuo moviliza sin ayuda.

Movimiento pasivo: movimiento resultado de la movilización por una fuerza externa. No hay acción muscular de la persona.

Flexión: reducción del ángulo entre los segmentos proximal y distal de una articulación.

Extensión: aumento del ángulo entre los segmentos proximal y distal de una articulación. (FIGURA 1-2).

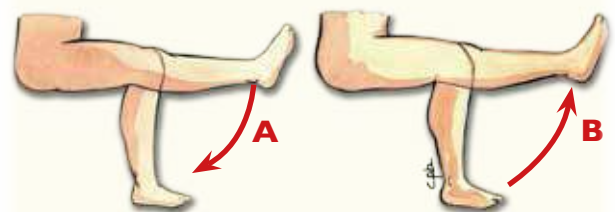


Figura 1-2. Flexión (A) y Extensión (B) de la rodilla.

Dorsiflexión: movimiento del pie o los dedos del pie hacia la superficie dorsal.

Flexión plantar: movimiento del pie o los dedos del pie hacia la superficie plantar. (FIGURA 1-3).

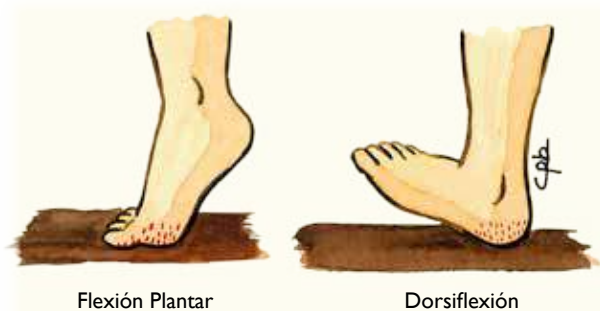

Figura 1-3. Movimiento del pie en su eje sagital.

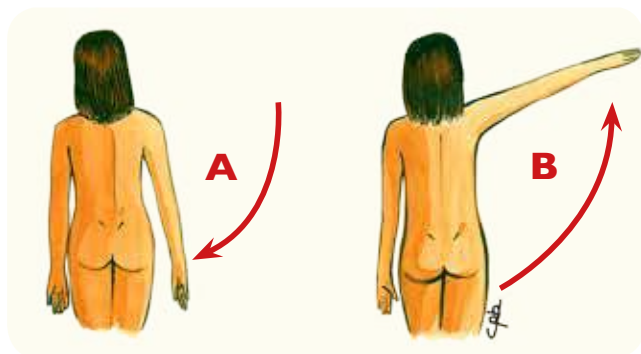


Figura 1-4. Aducción (A) y Abducción (B).

Abducción: movimiento hacia lateral.
Aducción: movimiento hacia la medial. (FIGURA 1-4).
Rotación interna (o medial): giro de la superficie anterior de la extremidad hacia medial.
Rotación externa (o lateral): giro de la superficie anterior de la extremidad hacia lateral.
Pronación: movimiento conjunto de codo y muñeca en que el antebrazo rota internamente llevando la cara palmar hacia posterior.
Supinación: movimiento conjunto de codo y muñeca en que el antebrazo rota externamente llevando la cara palmar hacia anterior. (FIGURA 1-5).

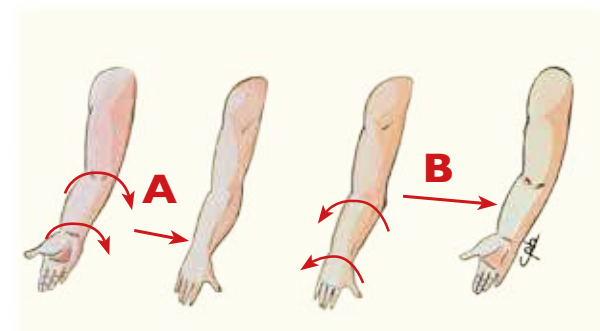


Figura 1-5. Pronación (A) y Supinación (B).

Inversión del tobillo: rotación del tobillo hacia medial.
Eversión del tobillo: rotación del tobillo hacia lateral.

Desviaciones y deformidades frecuentes

Desviaciones de ejes

Cada segmento del sistema musculo-esquelético tiene un eje propio en relación a la alineación de sus estructuras óseas, así como también una posición espacial neutra determinada.

Distintas condiciones –sean traumáticas, congénitas, neurológicas o degenerativas– pueden llevar a una pérdida de este alineamiento, produciendo las desviaciones y deformidades. Las principales alteraciones de estas son:

En el plano lateral:

Varo: el segmento distal al punto de referencia se desplaza hacia medial.

Valgo: el segmento distal al punto de referencia se desplaza hacia lateral. (FIGURA 1-6).

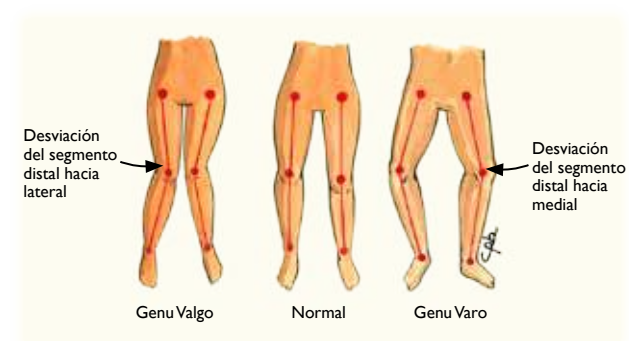


Figura 1-6. Desviación en Valgo y Varo de la rodilla.

* Este desplazamiento hacia medial en el caso de la cadera hace referencia al ángulo cervicodiafisario: Valgo es el aumento del ángulo, y Varo la disminución del ángulo. (FIGURA 1-7).

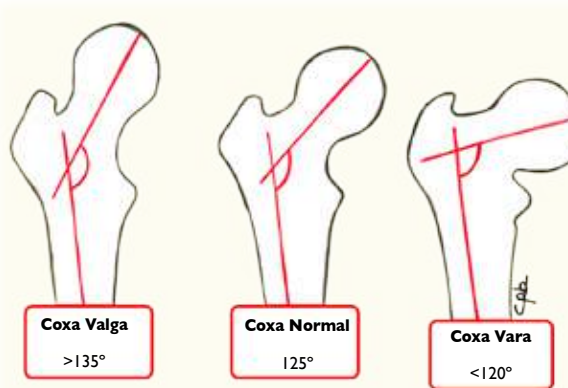


Figura 1-7. Varo y valgo en el ángulo cervicodiafisario del fémur.

En el plano anteroposterior:

Recurvatum: deformidad con convexidad hacia posterior.
Antecurvatum: deformidad con convexidad hacia anterior. (FIGURA 1-8).

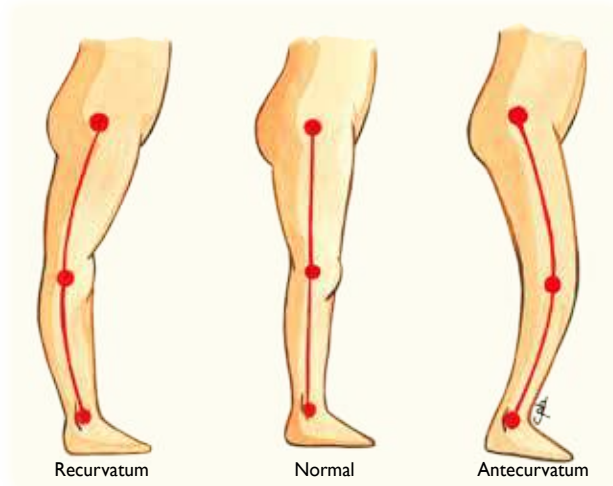


Figura 1-8. Desviación en el eje anteroposterior.

Algunas deformidades del pie

Talo: cuando el pie se mantiene en dorsiflexión.
Equino: cuando el pie se mantiene en flexión plantar.
Plano: cuando el arco longitudinal está disminuido.
Cavo: cuando el arco longitudinal está exagerado.

Curvaturas de la columna vertebral

Lordosis: curvatura de concavidad posterior, presente en la columna cervical y lumbar.
Cifosis: curvatura de concavidad anterior presente en la columna torácica y el sacro. (FIGURA 1-9).

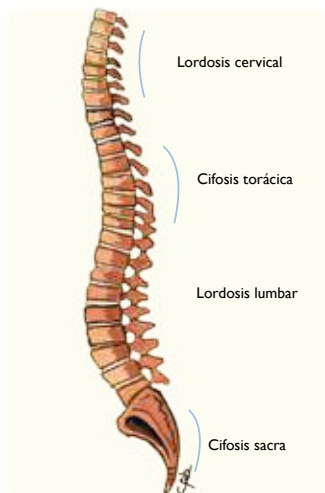


Figura 1-9. Curvaturas fisiológicas de la columna vertebral.

Alteraciones de la columna vertebral

Hiperlordosis: lordosis exacerbada respecto a la normal.
Hipercifosis: cifosis exacerbada respecto a la normal.
Escoliosis: desviación de la columna con convexidad lateral. (FIGURA 1-10).

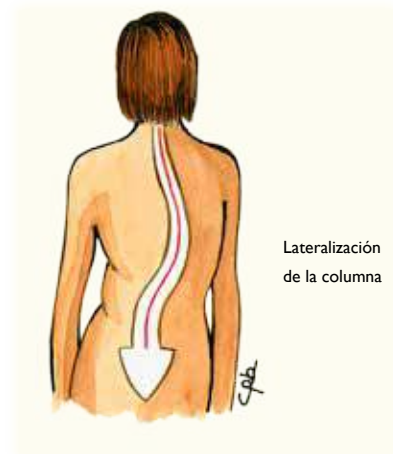

Figura 1-10. Escoliosis a nivel torácico.

Mecanismos y energía en las fracturas

Para comprender una fractura y sospechar el grado de compromiso óseo y de partes blandas adyacentes es muy importante conocer dos elementos: el mecanismo y la energía involucrada.

Mecanismo

Se refiere a la forma en cómo se produjo la lesión. Este puede ser:

Directo: el traumatismo afecta sin mediar interposiciones al segmento involucrado. La fuerza “entra” en la misma zona en que se produce la lesión. (FIGURA 1-11).



Figura 1-11. Traumatismo torácico por mecanismo directo.

Indirecto: la lesión es producida a distancia del punto de ingreso de la fuerza. (FIGURA 1-12).



Figura 1-12. Representación de una fractura de pierna por mecanismo indirecto de rotación.

La TABLA 1-1 resume los principales mecanismos con los tipos de rasgos de fractura que pueden generar.

Energía

La energía de un traumatismo está en estrecha relación con el daño que se puede producir. A mayor energía, mayor daño. Recordemos que la energía se define como el producto entre la masa y la velocidad al cuadrado:

$$F=mv^2$$

Esto implica que **no solo la masa de los objetos tiene relevancia, sino también la velocidad (lo más importante) con la que impactan los objetos.**

Se definen en general 3 grados de energía: **1) baja, 2) moderada, y 3) alta energía.**

La forma de estimar el grado de energía es a través de la anamnesis. La alta energía hace referencia a situaciones como caídas de altura, alta velocidad, o armas de fuego. El ATLS (Advanced Trauma Life Support) define alta energía como una caída de una altura mayor a 6 metros (o el triple de la altura del individuo) o un impacto vehicular a más de 60 km/h. Mecanismos de alta energía suponen riesgo de fractura y gran compromiso de partes blandas, así como también lesiones en otros sistemas (politraumatismo).

Mientras que una baja energía implicaría poco daño de partes blandas y no debería traducirse en fracturas. Una fractura producto de baja energía (caída a nivel) deberá hacer sospechar un hueso patológico de base (osteoporosis, tumores, etc). (FIGURA 1-13).



Figura 1-13. Fractura de cadera en hueso osteoporótico.

Tabla 1-1. Mecanismos y ejemplos clínicos

Mecanismo	Rasgo de fractura habitual	Ejemplo
Directos	Transverso o conminuta	Fractura de ulna por defensa
Indirectos		
Torsión	Oblicuo	Fractura de maléolo peroneo por inversión de tobillo
Rotación	Espiroídea	Fractura de tibia del esquiador
Avulsión o tracción	Transverso	Avulsión de zonas de inserción ligamentosa por los mismos ligamentos al sobre exigir rangos de movimiento bruscamente Ejemplo: fractura de la base del 5 ^{to} MTT

Autoestudio

1. ¿Cuál es la posición anatómica en base a la que se definen los planos o “cortes” para una descripción espacial estandarizada?
2. Defina: sagital, coronal, transversal, anterior, posterior, lateral, medial, proximal y distal.
3. Describa los tipos de movimientos (direcciones) que se pueden encontrar en el examen de una articulación.
4. Mencione algunas desviaciones y deformidades frecuentes en ortopedia y traumatología.
5. ¿Cómo se calcula la energía involucrada en un traumatismo? ¿Cuál es el factor más importante? ¿Cuál es la implicancia clínica que esto tiene?
6. ¿Cuál es la diferencia entre mecanismos de lesión directos e indirectos? ¿Pueden sospecharse de acuerdo al rasgo de fractura? Describa ejemplos.

Referencias sugeridas para este capítulo

1. Moore. K. Anatomía con orientación clínica. 4^{ta} ed. 2002
2. Tetreault, P.; Ouellette, H. Orthopedics made ridiculously simple. Disponible en: <http://www.medmaster.net/freedownloads.html#AtlasOrtho>

Semiología en ortopedia y traumatología

2

Dr. Cristóbal Calvo Sánchez
Dr. Nicolás Morán Córdova

Cómo realizar un diagnóstico adecuado?

Al igual que en el resto de la medicina, en la ortopedia y traumatología es muy importante lograr recabar una anamnesis y examen físico lo más completo posible. Para ello, el examinador debe ser capaz de ordenar su proceso diagnóstico con el fin de no olvidar detalles que sean importantes en el resultado. A medida que se va ganando experiencia, es lógico que el médico tienda a formar su propia secuencia de evaluación del paciente, sin embargo, en los inicios del aprendizaje médico es esencial que el alumno adquiera un sistema esquematizado, una verdadera “Rutina”.

A través del presente capítulo se propone un método más secuencial para la evaluación musculoesquelética del paciente. Solo una vez que se interiorizan los elementos de la historia y examen, el alumno tendrá la facultad de “desordenar” el método de evaluación del paciente, según su orientación diagnóstica y su experiencia.

El proceso diagnóstico

Para ello el médico cuenta principalmente con 3 herramientas: la entrevista (anamnesis), el examen físico y los exámenes complementarios (laboratorios, imágenes, etc.). La forma más sencilla de entender el proceso diagnóstico es imaginar una serie de “coladores” que van reduciendo el pool de diagnósticos diferenciales que pueden existir en un caso (FIGURA 2-1). Cada una de las herramientas mencionadas anteriormente corresponde a un “colador”, cada vez más fino y exigente. Se recomienda que siempre recuerden y apliquen esta forma de pensar; por ejemplo, un paciente que consulta por dolor de rodilla “gonalgia”, puede tener múltiples diagnósticos etiológicos diferenciales. La idea es que con la anamnesis estas posibilidades diagnósticas se reduzcan y al realizar el examen físico, sean aún menos.

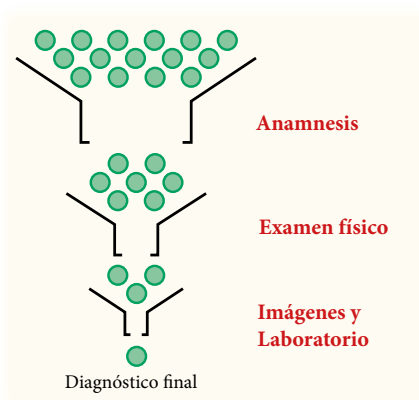


Figura 2-1. Esquema del proceso diagnóstico en medicina.

Una buena historia en conjunto con el examen físico en la mayoría de los casos debería proponernos no más de 2 o 3 posibilidades diagnósticas.

Es entonces cuando se aplica el tercer colador -el laboratorio- para distinguir entre esas 2 ó 3 posibilidades.

Organizar los diagnósticos:

Conviene organizar los diagnósticos dentro de “categorías generales”. En la patología del aparato locomotor es muy frecuente que el traumatólogo utilice 3 grupos etiológicos principales: traumático, degenerativo y por sobreuso (TABLA 2-1). Si un paciente joven consulta por gonalgia secundaria a una caída de altura, se entiende que la etiología posible estará incluida dentro de la categoría “traumática” y no “degenerativa”.

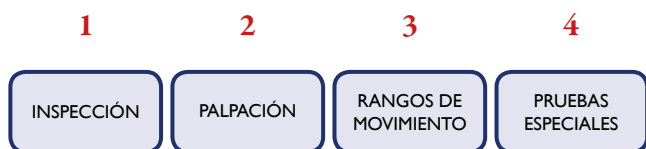Tabla 2-1. Principales etiologías en traumatología

<ul style="list-style-type: none">• Traumática• Por sobreuso• Degenerativa• Inflamatoria infecciosa• Inflamatoria no infecciosa• Tumoral	<ul style="list-style-type: none">• Congénita• Metabólica• Vascular• Neurológica
---	---

Habitualmente el síntoma principal en nuestra especialidad es el dolor, se debe por lo tanto agotar el estudio del mismo: forma de comienzo, antecedentes del traumatismo si existe, tiempo de evolución, tipo, factores agravantes o de alivio, bilateralidad, historia previa etc.

El Examen Físico

Tradicionalmente en semiología se describen 4 etapas principales del examen físico: 1) inspección, 2) palpación, 3) percusión y 4) auscultación. En traumatología no se realiza percusión ni auscultación de estructuras musculoesqueléticas. Por lo tanto, se propone sustituir estas dos etapas por: “rangos de movimiento” y “pruebas especiales”.



Como se mencionó anteriormente, al igual que con la semiología tradicional es muy probable que en la medida que ganen práctica y vayan modelando su propio “estilo” diagnóstico, ustedes mismos irán revolviendo o intercalando hallazgos de una etapa con otra anterior. Sin embargo, se recalca la importancia de realizar el examen físico de esta manera para evitar olvidar algún hallazgo específico o etapa que pueda ser clave en el diagnóstico de alguna patología. “Cada uno debe generar una propia rutina”. En el examen musculoesquelético, cada una de estas etapas va enfocada principalmente a los siguientes aspectos (FIGURA 2-2).

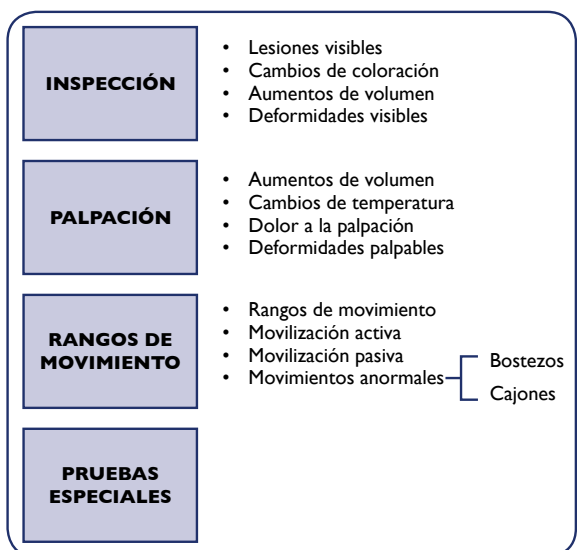


Figura 2-2. Pasos del examen físico en ortopedia y traumatología.

Especial mención merece el “signo del dedo” el que consiste en solicitar al paciente que nos indique con un dedo cuál o dónde es la zona o el punto más doloroso. Esto se debe relacionar con las estructuras anatómicas presentes en la zona señalada, de esta forma rápidamente podemos orientarnos en la etiología involucrada.

1. Inspección:

- **Lesiones visibles:** son de gran importancia en traumatología, sobre todo si hay una herida en relación a la fractura, lo que implica una mayor riesgo de exposición (comunicadas con el medioambiente).
- **Aumentos de volumen:** se ven en relación a luxaciones, fracturas desplazadas, derrames articulares, tumores, procesos infecciosos subcutáneos, hematomas, etc.
- **Cambios de coloración:** la presencia de equimosis puede traducir sangrado secundarios a lesiones ligamentosas, musculares o fracturas. Zonas eritematosas pueden reflejar procesos inflamatorios en evolución, eventualmente infecciosos.
- **Deformidades:** hacen sospechar luxaciones o fracturas.

2. Palpación:

- **Aumentos de volumen:** delimitados pueden producirse en contexto de derrames articulares o inflamación de bursas o vainas tendinosas, además de tumores. Difusos orientan a patología infecciosas o hematomas profundos, etc.
- **Cambios de temperatura locales:** orientan a la existencia de procesos inflamatorios. Según la historia y resto del examen pueden ser de origen infeccioso (celulitis, artritis séptica) o puramente inflamatoria.
- **Dolor:** es importante consignar si el dolor es en relación a estructuras duras o blandas.

Dolor óseo: se palpan las prominencias óseas claves según la articulación o segmento examinado. Orienta a fractura.

Dolor en partes blandas: este punto puede ser más inespecífico. Es esencial saber qué estructuras blandas se están palpando, de manera que esto pudiese orientar si se trata de una lesión ligamentosa, inflamación de bursas o vainas, entesopatías, desgarros musculares, meniscos, etc. Por otra parte, siempre se debe recordar que en algunas zonas pueden existir varias estructuras superpuestas, por lo que se puede dificultar el diagnóstico diferencial.

- **Deformidades patológicas:** deformidades agudas pueden darse en contexto de fracturas o luxaciones, en tanto que deformidades de larga data pueden ser consecuencia de patologías del desarrollo o consolidación de fracturas con ejes alterados.

3. Rangos de movimiento (ROM)

Para cada articulación existen rangos de movimientos fisiológicos. La restricción de estos puede estar dada por varias causas: en el caso de una restricción crónica, orienta a procesos degenerativos como la artrosis; en cambio, en una restricción aguda traumática, la sospecha apunta a fracturas, luxaciones, lesiones de elementos intraarticulares como meniscos, labrum, cartílago, etc. No se debe olvidar la etiología inflamatoria ya sea pura (sinovitis por cristales, artritis reumatoide (AR), Lupus, etc.) o infecciosa.

Movilidad activa y pasiva: el dolor ante la movilización de una extremidad sugiere que “algo anda mal”. Ahora bien, las estructuras que pueden doler pueden ser agrupadas en dos grandes grupos: 1) intraarticular y 2) extraarticular. Para distinguir entre ambos grupos se debe realizar la movilización en dos fases (TABLA 2-2). De esta forma, la presencia de dolor a la movilización pasiva y activa sugiere compromiso intraarticular, si no hay dolor o este es de menor magnitud a la movilización pasiva es más probable la etiología extraarticular.

Tabla 2-2. Movilización activa y pasiva y su significado semiológico.

	Método	Orientación del dolor
ACTIVA	El paciente debe mover por sí mismo la extremidad.	Compromiso extra o intraarticular.
PASIVA	El examinador es quien moviliza la extremidad.	Compromiso intraarticular.

Movimientos patológicos “Inestabilidad articular”: siempre se debe determinar la presencia de movilidad patológica o “inestabilidades” en Varo o Valgo (pruebas de bostezos, FIGURA 2-3), o en movimientos con desplazamiento anterior o posterior patológicos. (pruebas de cajones, FIGURA 2-4). La presencia de estos signos sugiere daño capsulo ligamentoso.

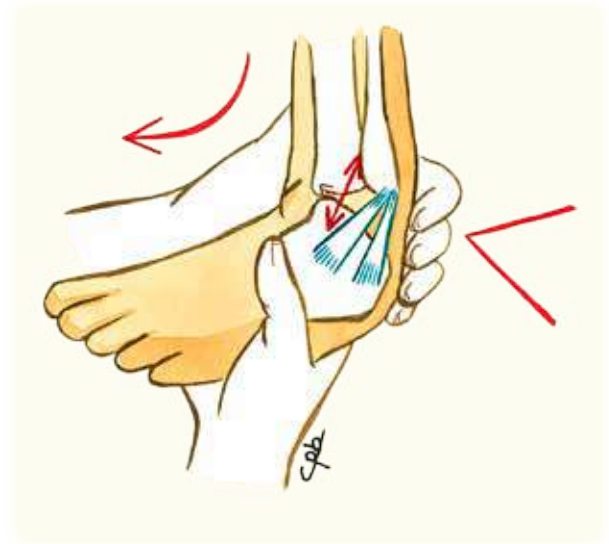


Figura 2-3. Inestabilidad articular en la maniobra del Bostezo, inversión forzada sin tope del tobillo.

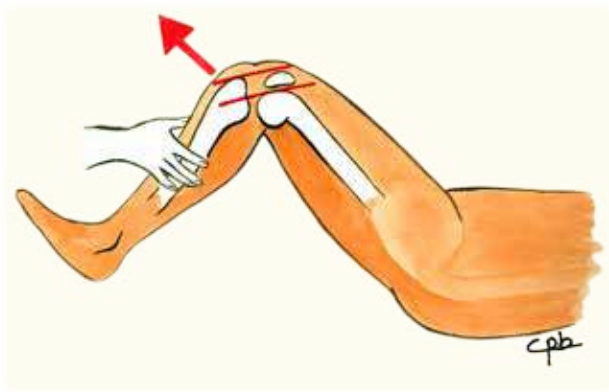


Figura 2-4. Inestabilidad articular en la maniobra de cajón anterior en la rodilla.

4. Pruebas especiales

Según el segmento examinado existen diversas pruebas específicas para buscar lesiones de distintas estructuras. En la TABLA 2-3 se nombran algunas pruebas especiales las cuáles serán revisadas con mayor detalle en los capítulos correspondientes.

Tabla 2-3. Algunas pruebas especiales para distintas patologías

Hombro	Hawkins	Manguito rotador
	Jobe	Manguito rotador
	Yergason	Tendinitis bicipital

Mano	Phalen	Túnel carpiano
	Tinel	Túnel carpiano
	Finkelstein	Tenosinovitis de <i>Quervain</i>
Rodilla	Apley	Meniscopatías
	McMurray	Meniscopatías
	Lachman	Ligamento cruzado anterior
Cadera	FABER	Pinzamiento de cadera
	Ortolani-Barlow	Displasia de cadera
Tobillo	Thompson	Rotura del tendón de Aquiles
Columna	Lasegue / TEPE	Lumbociática
	Spurling	Cervicobraquialgia
	Adson	Síndrome del opérculo torácico

Exámenes de laboratorio

Una vez con la historia y examen físico realizados, se debieran tener no más de 2 o 3 diagnósticos etiológicos entre nuestras sospechas, es recién ahora cuando los exámenes de laboratorio pueden ayudar a confirmar o descartar distintas hipótesis.

A diferencia de otras especialidades, en traumatología solicitar exámenes séricos y hematológicos es poco frecuente. Sin embargo, en algunas oportunidades suelen ser imprescindibles, como aquellas de causa infecciosa, inflamatoria,

tumoral y obviamente el paciente quirúrgico donde hay que realizar una evaluación preanestésica.

Dentro de las causas infecciosas, una de las patologías más importantes en la traumatología es la artritis séptica (AS). En ella el estudio sérico y del líquido sinovial nos permite tomar la mejor decisión y conducta terapéutica. Dentro de los exámenes séricos más importante destacan:

1. Hemograma: una leucocitosis >12000 ya nos hace pensar en un proceso de inflamación/infección, y si esto se acompaña con desviación izquierda (aumento de las series inmaduras), permite inferir acerca de un proceso infeccioso con mayor seguridad.

2. VHS: velocidad hemática de sedimentación. Es un examen muy inespecífico. Cuando es muy alto >100 mm se debe sospechar, patología maligna, infecciones sobre todo TBC y enfermedades autoinmunes como la AR. Su elevación y descenso son lentos.

3. PCR: método de elección para evaluar infección bacteriana. Es un complemento junto con el recuento leucocitario y VHS, sin embargo, también se eleva frente a un daño tisular o inflamación aguda traumática. Su curva de ascenso y descenso es más rápida que la VHS.

Frente a la sospecha de un proceso inflamatorio/infeccioso a nivel articular, el estudio del líquido sinovial es *imprescindible*, nunca se debe postergar la punción articular (artrocentesis) si es que se está sospechando una artritis séptica. Sus valores referenciales pueden variar dependiendo del texto de estudio, pero los más aceptados se presentan en la TABLA 2-4.

Con respecto al estudio del paciente con posible etiología tumoral primaria o secundaria (metástasis de pulmón, mama, riñón, próstata), una buena anamnesis que incluya antecedentes familiares y la existencia de neoplasia previa, junto a un examen físico detallado, nos permitirá guiar la elección de varios exámenes generales y antígenos específicos, destacando: hemograma, VHS, electrolitos, perfil bioquímico (calcemia, fosfemia), fosfatasas alcalinas, antígeno carcinoembrionario (Ca co-

Tabla 2-4. Parámetros específicos en el estudio del líquido sinovial

Líquido Sinovial	Normal	No Inflamatorio	Inflamatorio	Infeccioso
Aspecto	Transparente	Claro	Amarillo turbio	Gris, turbio opaco con filancia disminuida*
Recuento leucocitos	$<200/\text{mm}^3$	$200-2.000/\text{mm}^3$	$2.000-50.000/\text{mm}^3$	$80.000-100.000/\text{mm}^3$, con PMN $>75\%$
Glucosa	$<100\%$ plasma	$<100\%$ plasma	Levemente descendida	$<50\%$ plasma
Proteínas	$<30\%$ plasma	$<30\%$ plasma	Alta	Alta
Gram	Sin resultado	Sin resultado	Sin resultado	(+ o -) en 30%
Etiología		Artrosis	AR, gota y artritis reactiva	Artritis séptica

* La filancia disminuye porque con la inflamación se secretan proteasas.

lon), electroforesis de proteínas (mieloma múltiple) y antígeno prostático específico (Ca próstata), entre otros.

Imagenología

Los exámenes más solicitados en ortopedia y traumatología son las imágenes. Se explicará brevemente en qué consisten y cuándo están indicadas.

Radiografías (Rx):

Este tipo de examen se realiza de rutina en *prácticamente todos nuestros pacientes*, permite en forma rápida y económica confirmar o descartar gran parte de la patología ósea. Consiste en la proyección de rayos X desde una fuente emisora sobre una placa receptora, atravesando el cuerpo del paciente. Existen 5 densidades radiológicas en el organismo:

1. Aire: con la mayor capacidad de penetración, pero baja absorción.
2. Grasa.
3. Partes blandas y líquidos.
4. Calcio: hueso.
5. Metal: prótesis, medio de contraste. Con la menor capacidad de penetración, pero alta absorción.

Se denominan *elementos radiolúcidos* aquellas estructuras que son muy fáciles de atravesar por los rayos, por lo tanto generan un color “negro” (ejemplo: aire); y los *elementos radiopacos* son aquellos que los rayos X no pueden atravesar y generan un color “blanco” (ejemplo: calcio, metales). Entre los negros y blancos se encontrará una gran gama de grises según cuán penetrables sean las estructuras. Como el calcio es radiopaco, y el hueso es el gran reservorio de calcio en el organismo, el hueso será radiopaco (FIGURA 2-5).

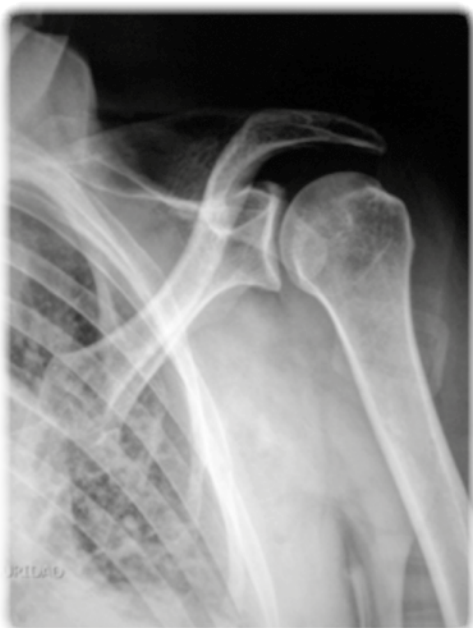

Figura 2-5. Radiografía de hombro izquierdo anteroposterior.

Por lo tanto, *la radiografía en traumatología está orientada básicamente a evaluar la condición de partes duras*, es decir, la condición de las *estructuras óseas*, pero también nos da información secundaria sobre las partes blandas.

Dado que la radiografía es “una representación bidimensional de una estructura tridimensional”, siempre se deben obtener al menos *dos proyecciones* distintas, para poder configurar la orientación espacial de las imágenes.

Tomografía computada (TC):

La TC es la recopilación de una serie de “radiografías” más sofisticadas. Luego un computador recopila esta información y crea una serie de cortes axiales, los que posteriormente se pueden procesar y obtener imágenes reconstruidas en otros planos, por ejemplo, coronales, transversales y sagitales. (FIGURA 2-6).

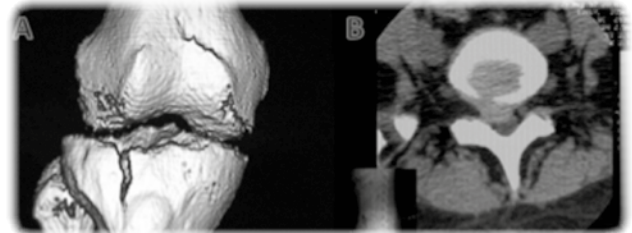


Figura 2-6. Tomografía computada. (A) Reconstrucción 3D de la rodilla en el plano coronal. (B) Columna vertebral en el plano transversal.

La ventaja de la TC es la capacidad de generar imágenes con múltiples orientaciones y perspectivas de visualización, sin tener el problema de la sobreproyección de las radiografías convencionales. Además, se pueden interpretar las densidades intermedias, por lo que también permite evaluar de mejor forma las partes blandas, aunque solo en función de su densidad, y por lo tanto sigue siendo algo limitada para estas estructuras. Por ende, en traumatología *la TC se usa principalmente para estudio de partes duras (óseas)* donde se requiera ver con más detalle y precisión un área específica, por ejemplo, articulaciones y columna.

Ecografía:

Se basa en la emisión de una onda de ultrasonido a través del cuerpo, la que rebota al encontrarse con mucha diferencia de impedancia acústica (resistencia de los tejidos) entre una estructura u otra, por ejemplo el paso de tendón a hueso. El transductor lee esta información y un computador la recopila y forma una imagen.

En las estructuras duras como metales, hueso y cálculos, la onda rebota totalmente, y no es capaz de atravesar estas estructuras, formando una “sombra acústica”. Por el contrario, en el agua el sonido viaja muy bien ya que no hay diferencia de impedancia, dando una imagen muy clara según los gra-

dos de transmisibilidad o ecogenicidad de las estructuras. Por ello, es un examen adecuado para evaluar estructuras con agua, pero inadecuado para evaluar estructuras duras. Por lo tanto, *la ecografía es usada para evaluación de partes blandas* (tejido subcutáneo, músculos, tendones, vasos), y dado lo anterior es muy utilizada en patologías secundarias y actividades deportivas y ocupacionales.

Es importante recordar que, a diferencia de todos los otros exámenes en que la imagen es estática, en la ecografía la imagen es dinámica y el tipo de proyección depende de cómo el examinador sitúa el transductor, es decir, es un examen altamente “operador-dependiente”.

Resonancia magnética (RM):

En este examen el paciente se introduce dentro de un magneto gigante, el que produce un campo electromagnético que “carga de energía” a los protones (H+) del cuerpo. Luego, al apagar el magneto, la energía se libera y es captada por el resonador. Esta información es recopilada por un computador el que arma una imagen tomográfica y multiplanar, que puede ser en 3 ejes: axial, sagital y coronal. Como el resonador capta H+ y el agua es H₂O, proporcionará imágenes de excelente calidad de *partes blandas*: músculos, tendones, ligamentos, cartílago, fibrocartílago (discos intervertebrales, meniscos), etc. La desventaja que

radica en la RM es su elevado costo, su poca disponibilidad y el tiempo que requiere el examen.

La utilidad de la RM a nivel óseo radica en detectar edema (FIGURA 2-7) cuya etiología puede ser traumática, infecciosa, por sobrecarga o tumoral en cuyo caso también aporta información sobre las características de la matriz tumoral, su vascularización y extensión intra y extracompartimental.

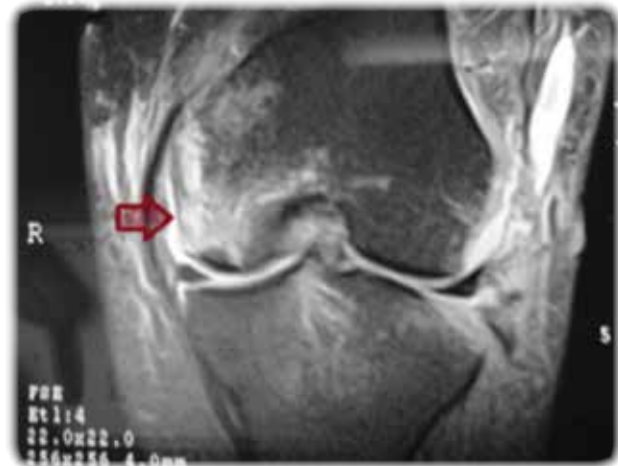

Figura 2-7. Resonancia Magnética de rodilla donde se aprecia edema óseo en el cóndilo femoral externo.

Tabla 2-5. Resumen de los estudios imagenológicos frecuentes y sus indicaciones habituales

	Examen	Indicaciones frecuentes
Partes duras <ul style="list-style-type: none"> • Tejido óseo • Elementos metálicos (solo radiografías) 	Radiografía	Fracturas Luxaciones Estudio inicial de tumores
	TC	Fracturas complejas desplazadas Fracturas articulares Lesiones de columna
Partes blandas <ul style="list-style-type: none"> • Músculos • Tendones • Ligamentos • Cartílagos • Elementos nerviosos y vasculares 	Ecografía	Desgarros musculares Lesiones tendinosas Atrapamientos nerviosos
	RM	Lesiones cartílago articular Lesiones meniscales Discos intervertebrales Estudios médula espinal Fracturas por estrés Estudio avanzado de tumores

Autoestudio

1. ¿Cuáles son las principales etiologías involucradas en la patología traumatológica?
- 2- Mencione las etapas del examen físico en ortopedia y traumatología.
3. ¿Cuál es la importancia en la diferenciación de movilidad activa y pasiva?
4. Mencione algunas "pruebas especiales" frecuentemente utilizadas en ortopedia y traumatología.
5. ¿Cuándo se solicitan exámenes serológicos y hematológicos?
6. ¿Cuál es el examen imagenológico que se utiliza de rutina? ¿Cómo debe solicitarse? ¿Qué elementos permite visualizar y cuáles son los fundamentales a evaluar?
7. ¿Cuál es la principal utilidad de la ecografía, TAC y RM?

Referencias sugeridas para este capítulo

1. Tetreault P, Ouellette H. Orthopedics made ridiculously simple. Disponible en: <http://www.medmaster.net/freedownloads.html#AtlasOrtho>
2. Helms C. Fundamentos de radiología del esqueleto. 3ra edición. Marban. 2006
3. Cooper G. Musculoskeletal diagnosis. 1ra edición. Humana Press. 2006

Lesiones de tejidos musculoesqueléticos 3

Dr. Germán Norambuena Morales

Los tejidos del aparato locomotor se pueden lesionar de forma traumática, degenerativa o como consecuencias de proceso tumoral o psudotumoral. En este capítulo nos enfocaremos en las lesiones traumáticas de los tejidos musculoesqueléticos.

A medida que la sociedad evoluciona, los accidentes y las lesiones agudas por sobreuso aumentan. Un estudio epidemiológico reciente relacionado con el perfil de las consultas en un servicio de atención primaria de urgencia (SAPU) en Santiago pone a las lesiones de los tejidos musculoesqueléticos en tercer lugar después de las consultas por patología respiratoria alta y las consultas por trastornos digestivos.

En este capítulo nos enfocaremos en la morfología de los tejidos musculoesqueléticos y en los mecanismos generales de lesión de cada uno de ellos.

Hueso

El tejido óseo es un tejido muy resistente producto de su composición. Se origina del *mesodermo embrionario* y se caracteriza por tener distintas funciones:

- Soporte estático del cuerpo y de sus partes blandas: funcionando como almacén que mantiene la morfología corporal.
- Soporte dinámico: colabora para la marcha, locomoción y movimientos corporales; funcionando como palancas y puntos de anclaje para los músculos.
- Contención y protección de las vísceras, ante cualquier presión o golpe del exterior, como, por ejemplo, las costillas al albergar los pulmones, órganos delicados que precisan de un espacio para ensancharse.
- Metabolismo mineral metabólico: funcionando como moderador (tampón o amortiguador) de la concentración e intercambio de sales de calcio y fósforo (fosfatos).
- Hematopoyesis o formación y diferenciación de las células sanguíneas (glóbulos rojos, blancos, linfocitos y demás células sanguíneas) en la médula ósea

Histología

Se distinguen dos tipos de hueso: *cortical* (o compacto) organizado en los denominados “sistema de Havers” (FIGURA

3-1) y *esponjoso* (o trabecular). En los huesos largos las *diáfisis* están compuestas principalmente por una capa gruesa de hueso cortical, mientras que las *epífisis* presentan un hueso cortical más delgado y abundante hueso esponjoso en su interior (FIGURA 3-2). El hueso está cubierto en su superficie por una membrana fibrosa denominada *periostio*, responsable de gran parte de la vascularización ósea a través de los llamados vasos periostiales provenientes de la musculatura adyacente. A nivel histológico presenta una matriz celular y una extracelular (matriz ósea).

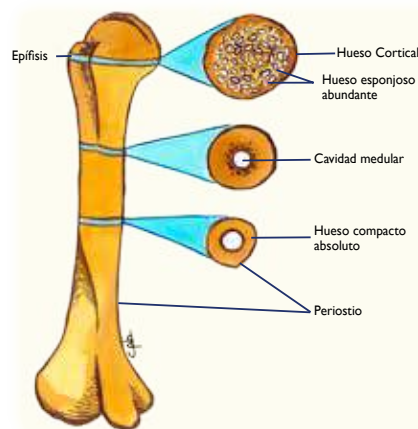


Figura 3-1- Tipos de tejido óseo y su distribución en el hueso largo.

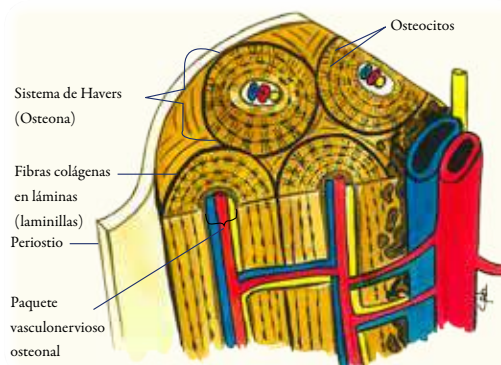


Figura 3-2. Arquitectura del tejido óseo en un hueso cortical.

El componente celular está dado principalmente por 4 tipos celulares: Células osteoprogenitoras, osteoblastos, osteocitos y osteoclastos.

- a. **Célula osteoprogenitora:** son células mesenquimales que ante estímulos específicos (como fracturas) se diferencian en osteoblastos.
- b. **Osteoblasto:** son las células encargadas de formar matriz ósea.
- c. **Osteocito:** es la célula principal del tejido óseo. Se originan de los osteoblastos. Su rol es de mantención del tejido óseo adyacente. Poseen escasa actividad metabólica.
- d. **Osteoclasto:** son células gigantes y multinucleadas cuya función es el reciclaje ósea, mediante la degradación y remodelación de la matriz ósea.

La matriz ósea (extracelular) está compuesta de: la matriz orgánica y la inorgánica.

- a. **Matriz orgánica (osteoide):** compuesta principalmente de fibras de colágeno (tipo I) y proteoglicanos.
- b. **Matriz inorgánica:** compuesta principalmente sales de calcio (hidroxiapatita) y otros minerales como magnesio, potasio, sodio, carbonato y citrato. La matriz inorgánica representa cerca del 75% del peso seco del esqueleto.

Mineralización o calcificación ósea

Es el proceso por el cual se depositan las sales de calcio en el tejido osteoide. Es llevado a cabo por el osteoblasto.

Remodelación ósea

El hueso es un tejido vivo y por lo tanto está constantemente en remodelación. Para esto se mantiene un equilibrio entre la actividad osteoblástica (formadora) y la os-

teoclástica (degradadora). Este equilibrio es coordinado por citoquinas (IL-1,6,11), hormona paratiroidea (PTH), vitamina D, IGF-I, prostaglandinas (PGE2) entre otras.

Reparación del tejido óseo

El proceso por el cual el hueso repara una fractura se denomina consolidación. Existen dos formas en que el hueso consolida: 1. *Consolidación secundaria o indirecta*, 2. *Consolidación primaria o directa*.

Consolidación secundaria o indirecta

Es la consolidación “natural” o habitual de una fractura. Se produce cuando no hay inmovilización absoluta de los extremos de la fractura. Esto ocurre en tratamientos ortopédicos como el uso de yeso o férulas y con sistema de osteosíntesis (OTS) como los fijadores externos o clavos endomedulares donde existe cierto grado de movimiento nivel de la fractura. En este caso se produce un callo óseo, inicialmente fibrocartilaginoso (callo blando) y posteriormente de tejido óseo (callo duro) (FIGURA 3-3).

Las etapas de la consolidación son: 1. *Fase inflamatoria*, 2. *Fase de reparación*, y 3. *Fase de remodelación*. Estas fases ocurren en orden pero se superponen entre sí. Además, la duración de estas dependerá del hueso y el tipo de fractura. El callo es un puente entre los fragmentos que nace como un hematoma y progresivamente se enriquecerá de tejido fibroso, luego cartilaginoso y, finalmente, óseo, hasta consolidar la fractura. Asimismo, durante la etapa de remodelación el callo se reabsorberá con lentitud hasta prácticamente desaparecer siendo al final reemplazado por tejido óseo similar al original. Mientras mayor sea el grado de desplazamiento y/o movilidad del foco fracturado, más grande será el callo óseo. Esta consolidación depende principalmente de la vascularización periosteal.

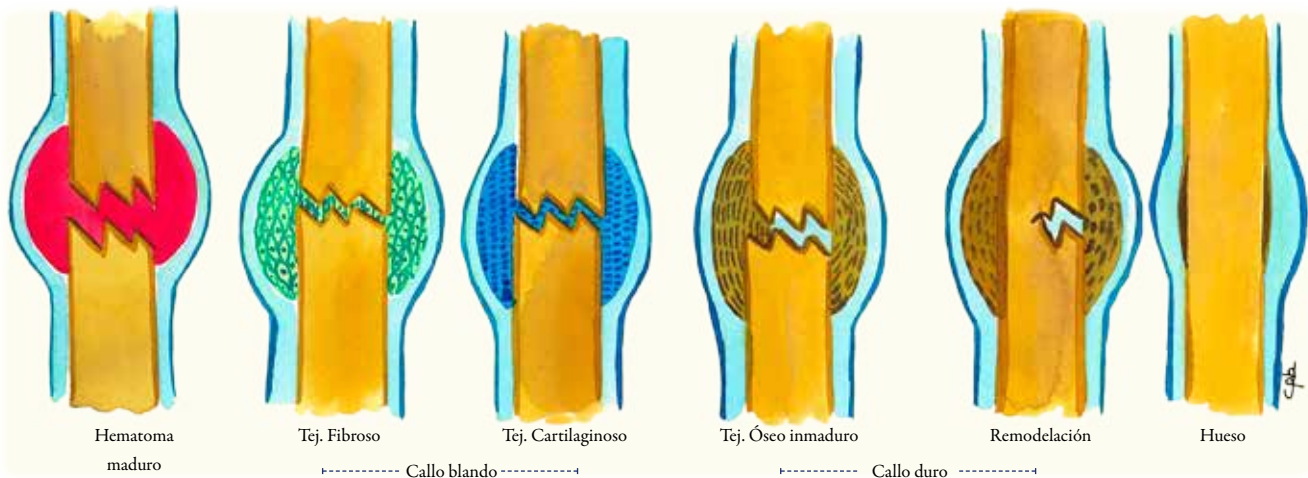


Figura 3-3. Proceso de reparación de una fractura. La irrigación proviene del mismo periostio y músculos adyacentes.

1. Fase inflamatoria:

Abarca desde el momento de la fractura hasta 1 a 2 semanas. Dentro del hematoma, las plaquetas liberan mediadores inflamatorios y factores de crecimiento (IL, TGF-B, PDGF). Se produce entonces una reacción inflamatoria con infiltración de neutrófilos y células mesenquimales. La aparición de mediadores inflamatorios es clave para la migración de los elementos celulares que participarán de la consolidación.

2. Fase de reparación:

Dura varios meses, dependiendo del hueso comprometido y tipo de fractura. El hematoma es rápidamente invadido por vasos sanguíneos, fibroblastos y condroblastos. Estos formarán una matriz de tejido fibroso y cartilaginoso, denominado callo blando. Esta estructura es sumamente resistente, y por lo tanto es capaz de estabilizar inicialmente la fractura. Progresivamente aparecerán osteoblastos que darán origen a tejido osteoide progresivamente mineralizado. Así este callo blando pasará a ser un callo duro confiriéndole al hueso una resistencia mayor.

3. Fase de remodelación:

Dura meses a años. El callo duro inicialmente es de tejido óseo esponjoso inmaduro que por actividad osteoclástica y osteoblástica se irá remodelando y formando hueso maduro. Se establece así una "transformación" del callo a un tejido óseo con las características morfológicas y biomecánicas originales previas a la fractura. Esta remodelación corrige deformidades de tipo angular, sin embargo no es capaz de corregir las deformidades rotacionales. (FIGURA 3-4).

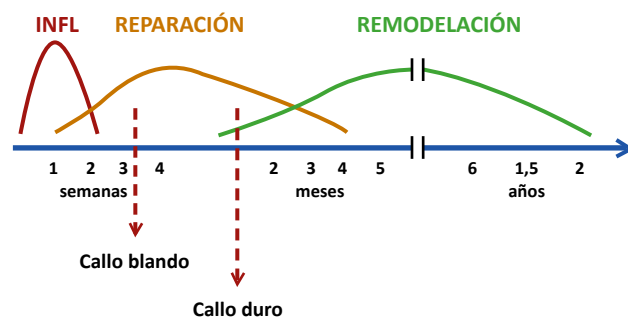


Figura 3-4. Esquema de evolución de la consolidación secundaria.

Consolidación primaria o directa

Se produce cuando existe contacto directo entre los fragmentos de la fractura y estabilidad absoluta del foco. En este caso se produce formación de hueso directamente en los extremos de la fractura hasta la consolidación. Este es

el tipo de consolidación que se obtiene cuando se usan elementos de osteosíntesis rígidos, por ejemplo, en los casos de fijación interna con placas y tornillos (FIGURA 3-5).

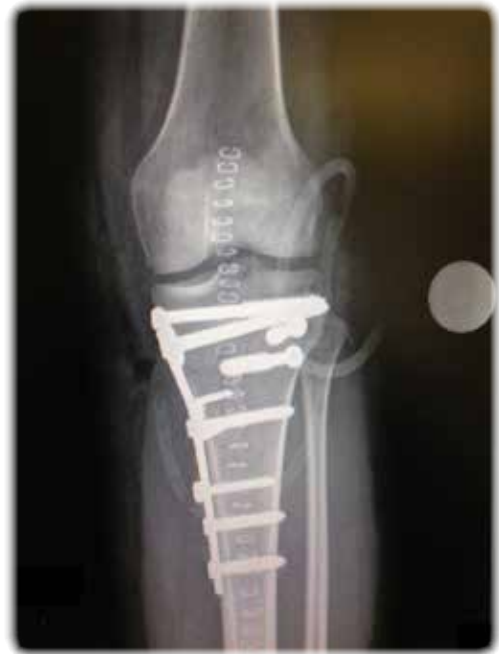

Figura 3-5. Placa y tornillos como material de osteosíntesis en una fractura de platillos tibiales.

Inicialmente se estimula la actividad osteoclástica, reabsorbiendo los extremos fracturados, seguidos por los osteoblastos y los vasos sanguíneos, formando nuevo hueso hasta consolidar la fractura.

Esta consolidación depende de la vascularización intramedular, no produce callo y el tiempo de consolidación es mayor. Además tiene una resistencia mecánica mucho menor a la lograda mediante la consolidación secundaria.

Descripción de fracturas

Se realiza en base a una radiografía simple, en 2 planos:

1. Nombre del hueso

2. Lugar de la lesión: (FIGURA 3-6).

- **Diáfisis:** difíciles de reducir ya que la fuerza de los músculos actúan como una larga palanca. Además, al tener hueso compacto demoran más en consolidar.
- **Epífisis:** habitualmente se asocian a compromiso articular, y por lo tanto son comunes las secuelas por artrosis.
- **Metáfisis:** área de hueso esponjoso ricamente vascularizado con la mayor capacidad de consolidación.
- **Fisis:** son propias de los niños, donde la presencia del cartílago de crecimiento determina una zona de debilidad.

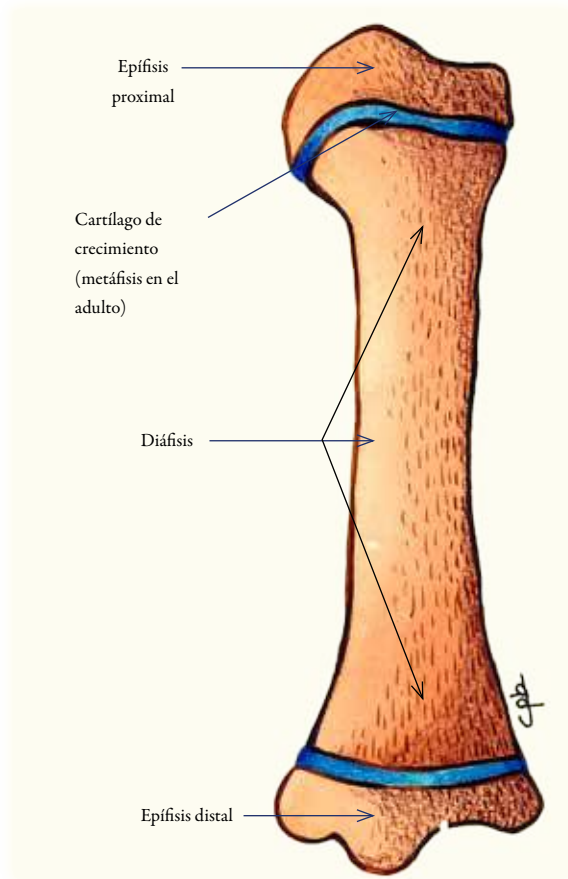


Figura 3-6. Zonas anatómicas de huesos largos en crecimiento.

3. Tipos de rasgo:

- **Completas o incompletas:** en las completas el rasgo de fractura “atraviesa” el hueso entre corticales opuestas, mientras que en la incompleta no. Los niños presentan fracturas incompletas que no se ven en adultos, son denominadas fracturas en tallo verde y la fractura en rodete, esto debido al grueso envoltorio de periostio que permite “contener” la fractura.
- **Transversal:** rasgo de fractura perpendicular al eje largo del hueso. Típicamente por trauma directo.
- **Oblicua:** diagonal al eje. Por fuerzas de rotación.
- **Espiroidea:** patrón característico en dos direcciones oblicuas. Habitualmente por rotación.
- **Conminuta o segmentada:** en la conminución se forman más de 2 fragmentos óseos. La gravedad o “grado de conminución” es directamente proporcional a la energía ($E=MxV^2$) involucrada en la lesión. Muchas fracturas conminutas son por tanto de resolución quirúrgica. Las fracturas segmentarias corresponden a aquellas donde se visualiza con claridad un “tercer fragmento” entre los rasgos principales, por ejemplo las fracturas en “ala de mariposa”.
- **Avulsión:** fractura causada por la tracción de un tendón o ligamento en su zona de inserción.

4. **Compresión:** se usa para las fracturas de vértebras. Lleva al colapso vertebral o acunamiento (FIGURA 3-7 y FIGURA 3-8 para ver tipos de rasgos de fractura).

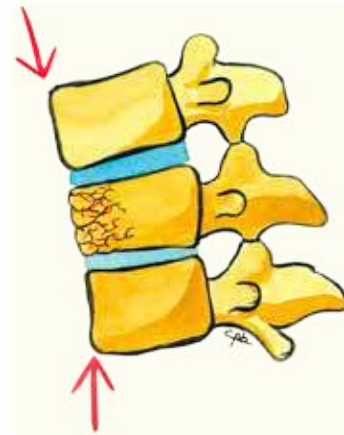


Figura 3-7. Compresión axial a nivel vertebral. Ruptura del muro anterior del cuerpo vertebral.

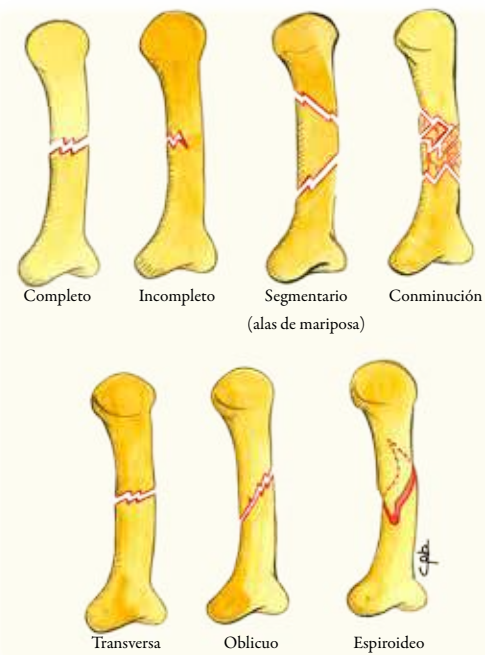


Figura 3-8. Tipos de rasgos de fractura.

5. **Desplazamiento:** los extremos óseos se alejan uno del otro en un sentido antero-posterior o medio-lateral. Se relaciona con daño severo de partes blandas. Se describe de acuerdo a la posición del fragmento distal.
6. **Angulación:** se refiere relación relativa al eje largo del hueso. Importante describir dirección (del ápex del ángulo) y gravedad (grados del ángulo).
7. **Expuesta o cerrada:** son fracturas expuestas aquellas en las que hay contacto con el exterior y son consideradas *urgencias traumatológicas*.

Complicaciones agudas de las fracturas

Embolia grasa

Tras una fractura en la diáfisis de un hueso largo se liberan gotas de grasas muy líquidas que penetran fácilmente en el torrente sanguíneo, estas pueden generar un cuadro fulminante de paro cardiorespiratorio en un 1% de los casos o un distrés respiratorio de difícil manejo. Otras manifestaciones características de esta afección son fiebre, taquicardia, taquipnea, hipoxia y rash petequeial por obliteración de pequeños vasos. Este cuadro se ve con mayor frecuencia en la fractura de diáfisis femoral.

Síndrome compartimental

Se define como el aumento de la presión en un espacio osteo miofascial cerrado llamado “compartimento” que limita la perfusión tisular, llevando a la isquemia de los tejidos allí contenidos, principalmente nervios y músculos. Si no se actúa rápidamente, la isquemia se transforma en necrosis irreversible, que dependiendo de la magnitud, puede llegar hasta la amputación del miembro o incluso la muerte debido a un shock por una rabiomólisis masiva.

Las causas pueden ser: hemorragia intracompartimental posfractura, edema a tensión secundario a fenómenos inflamatorios, fístula arteriovenosa e inmovilización muy compresiva (FIGURA 3-9).

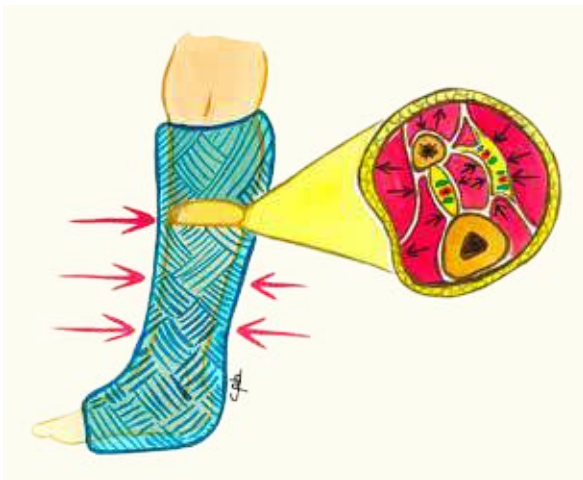


Figura 3-9. Aumento de la presión intracompartimental por el uso de un yeso o bota corta en fractura de tobillo.

Se describen clásicamente 5 signos clínicos asociados con esta condición (las 5 P's): (Pain) Dolor desproporcionadamente intenso y progresivo, Parestesias, Palidez, ausencia de Pulso y Parálisis.

El dolor a la movilización pasiva de las articulaciones distales al compartimento comprometido es el signo más sensible y temprano de este síndrome.

En los pacientes con compromiso de conciencia, el aumento en la presión del compartimento debe sospecharse si la extremidad presenta partes blandas tensas y/o empastadas. También se pueden utilizar instrumentos especialmente diseñados para mediar la presión del compartimento. Existen:

- 3 compartimentos en el antebrazo: dorsal, volar superficial y volar profundo.
- 4 compartimentos en la pierna: anterior, lateral, posterior superficial, posterior profundo.
- 3 compartimentos en el muslo: anterior, medial y lateral.
- 10 compartimentos en la mano y 9 en el pie.

Una vez hecho el diagnóstico (basta la sospecha clínica), se debe proceder en forma *inmediata* a realizar amplias fasciotomías del compartimento afectado, a fin de lograr la descompresión tisular. Esta patología constituye una *urgencia ortopédica*.

Infección

Se ve con mayor frecuencia en las fracturas expuestas, asociado a un inadecuado desbridamiento inicial y mayor magnitud de lesiones de partes blandas y/o grado de contaminación. Se trata de una típica infección exógena, diferente en su fisiopatología, de la osteomielitis hematógena. Con el fin de prevenir las infecciones relacionadas a las fracturas expuestas el tratamiento se basa en 1. Antibioticoterapia, 2. Aseo quirúrgico y desbridamiento del tejido no vital, 3. estabilización de la fractura, 4 cobertura de partes blandas.

Trombosis venosa profunda

Las bases fisiopatológicas de los eventos tromboembólicos se explican por el estasis venosa, el estado de hipercoagulabilidad y el daño endotelial (Triada de Virchow). Estos tres factores pueden ocurrir durante la evolución de una fractura: activación postraumática de la cascada de coagulación, daño endotelial inicial y estasis secundaria al reposo e inmovilización. Esto puede manifestarse localmente con dolor y empastamiento de la extremidad comprometida y eventual tromboembolismo pulmonar.

Complicaciones crónicas de las fracturas

Mala unión

Este término se refiere a la consolidación viciosa de la fractura que compromete la correcta funcionalidad del segmento comprometido.

Retardo de la consolidación

Este término se refiere a una fractura reducida y estabilizada, donde después de haber transcurrido el tiempo suficiente para consolidar, no se aprecia unión ósea completa.

Puede existir dolor en la historia o examen físico y radiográficamente no se observa un paso completo de trabéculas óseas a nivel del foco de fractura, apreciándose una “línea” que separa los extremos óseos.

Esta situación puede ser reversible mediante el uso de injerto óseo y la recomendación de aumentar la carga sobre el foco de fractura a fin de estimular biológica o mecánicamente la consolidación.

No unión o pseudoartrosis

Proceso irreversible que ocurre después de haber transcurrido el tiempo suficiente (habitualmente más de 6 meses) para la consolidación ósea. No existe callo que una los extremos fracturados, existe movilidad anormal en el foco de fractura con escaso o nulo dolor asociado y radiográficamente se observa radiotransparencia en la zona con ausencia de trabéculas óseas, formándose una cavidad con una membrana pseudosinovial y líquido en su interior.

Para que exista una adecuada consolidación de una fractura son necesarias las siguientes condiciones: una buena reducción de los extremos óseos, una “suficiente” inmovilización y un ambiente biológico que favorezca la reparación ósea. Si alguno de estos factores falla de manera definitiva, los bordes de los extremos óseos se revisten de fibrocartilago produciéndose una cicatriz fibrosa, condición irreversible conocida como no unión o pseudoartrosis.

Las causas de no unión pueden dividirse en *mecánicas, biológicas o mixtas*. Cuando el problema es principalmente mecánico, por presencia de movimientos continuos secundarios a una inmovilización insuficiente, la no unión es de predominio hipertrófica. En este caso, se observa intento de formación de callo, que resulta exuberante en la periferia del foco.

Cuando la etiología es por un déficit biológico, o la presencia de infección, la no unión es de predominio atrófica. En este caso, no existe formación de callo óseo. Por el contrario, los extremos están afilados, separados unos de otros. Cuando el problema involucra ambas condiciones, se debe sospechar la interposición de partes blandas en el foco de fractura, y la no unión es de predominio normotrófica.

Artrosis postraumática

Es una complicación articular como consecuencia de fracturas epifisarias con compromiso del cartílago hialino, o también secundarias a fracturas no articulares que consolidaron con deformidades por inadecuada reduc-

ción. Las deformidades residuales alteran los ejes normales de la extremidad, afectando la mecánica articular. El dolor y la pérdida progresiva de los movimientos son sus principales síntomas.

Síndrome de dolor regional complejo

Complicación poco frecuente de causa no muy bien conocida (distrofia neurovascular refleja) que compromete a los huesos y tejidos blandos periarticulares cercanos a la fractura originando una rarefacción ósea con manifestaciones clínicas de dolor a veces intenso, tumefacción, limitación de los movimientos, piel lisa tirante, brillante, con aumento de la temperatura. Es de lenta resolución y su tratamiento se basa en fisioterapia y analgésicos antiinflamatorios, e incluso bloqueos nerviosos para disminuir el dolor.

Cartílago hialino

Al igual que el resto de los tejidos musculo-esqueléticos, posee una *matriz celular y extracelular*.

Los principales componentes de la matriz extracelular son colágeno, proteoglicanos y agua.

-El *agua* compone la mayor parte del cartílago, representando un 65-80% del peso total de este.

-El *colágeno* representa el 10-30% del total del cartílago (y 60% del peso seco), entre los cuales destaca el *colágeno tipo II* (>90%) al que se agregan en mucho menos cantidad los tipo VI, IX, X y XI.

-Los *proteoglicanos* constituyen entre un 5-10% del cartílago (25-35% del peso seco). Dentro del cartílago los proteoglicanos predominantes son los denominados *agrecanos*, los que conforman una gran cantidad de cadenas de glicosaminoglicanos (GAG) –principalmente condroitin y keratan sulfatos– unidas a una proteína central. Los *agrecanos* en conjunto con el colágeno que los rodea conforman una matriz hidrofílica que da la resistencia tensil al cartílago.

La matriz celular está compuesta por los *condrocitos*. Esta célula se aloja dentro de un espacio denominado laguna el que es circundado por la matriz cartilaginosa. El rol del condrocito es mantener la matriz cartilaginosa extracelular, sin embargo su velocidad de recambio es muy lenta. El cartílago es un tejido totalmente avascular y aneural, la nutrición del condrocito está dada por difusión desde el líquido sinovial.

En el espesor del cartílago se pueden diferenciar distintas zonas caracterizadas por diferentes características de la matriz y de sus condrocitos. Se distinguen de superficial a profundo (FIGURA 3-10):

1. **Zona superficial**, 2. **Zona de transición**, y 3. **Zona profunda**.

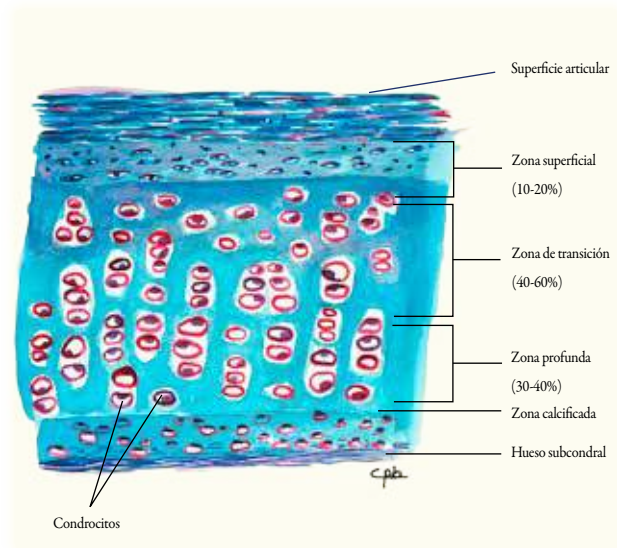


Figura 3-10. Zonas del cartílago hialino.

En la TABLA 3-1 se pueden observar las principales diferencias.

Tendón

Conecta el tejido muscular con el hueso, por esto es menos deformable que un ligamento y transmite mejor la fuerza.

Está formado por tenocitos, células muy especializadas con mínima capacidad de regeneración que producen colágeno tipo I, y una baja concentración de proteoglicanos. Al envejecer aumenta la probabilidad de lesionarse porque disminuye el diámetro de las fibras de colágeno y su número de células, con esto baja su resistencia y elasticidad. Puede lesionarse por un mecanismo:

- **Directo:** no hay factores de riesgo previo, por ejemplo una sección transversal por un elemento cortante.
- **Indirecto:** ocurre habitualmente en un tendón previamente dañado (tendinopatías) por ejemplo en roturas cercanas a la inserción ósea, roturas parciales o totales intrasustancia.

La inmovilización disminuye el potencial reparador y sus propiedades biomecánicas. Por esto, se prefiere la movilización precoz con rango protegido antes que su inmovilización absoluta, esto último se reserva para el manejo del dolor en la etapa aguda de la lesión.

Ligamento

Actúan como frenos estáticos logrando así estabilidad y congruencia articular. Su composición es similar al tendón, pero más elástico, gracias a su mayor concentración de elastina. Constituido por un 60- 80% de H₂O, además de colágeno que es el 70-80% del peso seco, del cual el 90% es colágeno I. Al envejecer pierden agua, colágeno y los fibroblastos disminuyen su nivel de actividad, por lo que se pueden lesionar con mayor facilidad.

La lesión de ligamento se denomina *esguince* y se clasifica en 3 grados (TABLA 3-2).

Tabla 3-1. Zonas del cartílago hialino y su composición

	Colágeno	Proteoglicanos	Condrocitos
Zona superficial	Fibras pequeñas orientadas paralelamente. Mayor resistencia al roce articular.	Baja concentración.	Células pequeñas con escasa actividad metabólica, pero las únicas con capacidad progenitora.
Zona de transición	Fibras más grandes, poco organizadas en el espacio.	Mediana concentración.	Condrocitos más grandes y mayor actividad metabólica en la zona de transición.
Zona profunda	Las fibras de mayor diámetro, estas se insertan en el cartílago calcificado de la base.	Muy alta concentración.	

Tabla 3-2. Características de los grados de esguince

	Lesión	Dolor	Inflamación	Inestabilidad	Incapacidad	Riesgo de recidiva
Grado I	Elongación	Leve	Nula o mínima	No	Leve	Mínimo
Grado II	Ruptura parcial	Moderado	Moderada	Leve	Moderada	Pequeño
Grado III	Ruptura completa	Severo	Extensa	Mod.-Severa	Severa	Alto

La reparación ocurre en tres fases:

1. **Inflamatoria:** hematoma, células totipotenciales. La etapa aguda dura alrededor de 3 semanas.
2. **Reparadora:** tejido de granulación, colágeno inmaduro, se prolonga hasta 6 a 12 semanas luego de la lesión.
3. **Remodelación:** los puentes de colágeno se hacen más resistentes, dura meses o años.

El tratamiento dependerá del grado de lesión. En el tipo 1, se recomienda, reposo, elevación de la extremidad, frío y compresión "RICE" en inglés más analgesia y algún grado de inmovilización menor por 1 a 2 semanas. Las lesiones tipo 2 se tratan de la misma forma, pero con un período de inmovilización mayor (3 a 4 semanas) para manejar el dolor durante el período inflamatorio, y en las tipo 3, se puede prolongar la inmovilización por 6 a 8 semanas una vez descartado el tratamiento quirúrgico. El pronóstico siempre será bueno para una tipo 1 y 2, si el tratamiento fue llevado a cabo de forma correcta, con una buena rehabilitación kinésica. Las tipo 3, tienen un pronóstico más ominoso, y pueden dejar secuelas como: rigidez articular, dolor crónico, y eventual inestabilidad.

Cuando una lesión genera una pérdida completa de la congruencia articular, se denominan *luxación*, en la cual se daña la cápsula, ligamentos, y eventualmente vasos, nervios y masas musculares. Entre los factores que favorecen una luxación están: la anatomía propia de la articulación (mientras más móviles *más inestables*), hiperlaxitud, atrofia muscular y alta energía del traumatismo. Clínicamente, el paciente manifestará un dolor intenso asociado a deformidad e impotencia funcional. Una radiografía simple, en 2 planos permite describir y clasificar el tipo de luxación para proceder *posteriormente a su reducción*. Antes de realizar la maniobra de reducción, se debe realizar un completo examen neurovascular. Se considera una *urgencia traumatológica*, para evitar el sufrimiento del cartílago articular y las partes blandas adyacentes. Existe siempre la probabilidad de complicaciones pre y posreducción, tales como lesión de nervio, vasos, rigidez articular y artrosis a futuro.

Músculo

El músculo esquelético se compone de decenas de miles de fibras musculares individuales (células musculares). Los músculos que están involucrados en el control motor fino normalmente contienen un menor número de fibras comparados con aquellos músculos que requieren la generación de alta fuerza y trabajo. Las fibras musculares se encuentran normalmente agrupadas en fascículos. Cada fascículo, típicamente, contiene aproximadamente 10 a 30 fibras musculares que están rodeadas por una cubierta de tejido conectivo conocido como endomicio.

A nivel molecular la estructura del músculo esquelético es compleja. Cada fibra muscular está hecha de miles de miofibrillas que se organizan paralelas unas de otras. Cada miofibrilla consiste en numerosos compartimentos que se entrelazan llamados sarcómeros. El sarcómero es la unidad anatómica y funcional del músculo, se encuentra limitado por 2 líneas Z en donde se encuentra una zona A (anisótropa) y dos semizonas I (isótropa). Está formado de actina y miosina. La contracción del músculo consiste en el deslizamiento de los miofilamentos de actina sobre los miofilamentos de miosina (miofilamentos gruesos), todo esto regulado por la intervención nerviosa y la participación del calcio.

Reparación

La lesión traumática del músculo puede ocurrir por diversos mecanismos, incluyendo traumas abiertos (heridas cortantes), cerrados directos (contusiones) o indirecto (desgarros). El proceso de reparación normal incluye una reacción inflamatoria, la formación de tejido conectivo y la regeneración de músculo (fase reparativa) y, finalmente, la reinervación de las fibras.

En el desgarro muscular, la lesión normalmente ocurre en la unión miotendinosa. Es importante destacar el efecto deletéreo de la inmovilización, dado que lleva a una rápida atrofia y formación de un tejido fibroso cicatrizal de mala calidad. Por esto se recomienda iniciar precozmente su rehabilitación, apenas ceda el dolor con ejercicios de elongación y fortalecimiento progresivo.

Autoestudio

1. ¿Cuáles son los principales tejidos musculoesqueléticos y cómo están compuestos?
2. ¿Cuáles son los principales tipos de colágeno en estos casos y en qué tejidos se encuentran en mayor proporción?
3. Describa brevemente la histología del hueso esponjoso y cortical con sus principales líneas celulares.
4. ¿Qué se entiende por consolidación ósea? ¿Qué tipos existen? ¿Cuáles son las características de las distintas fases del tipo indirecto?
5. Enumere una “rutina” que permita la adecuada y completa descripción de una fractura.
6. Mencione y explique las complicaciones agudas y crónicas de las fracturas.
7. ¿Cuáles son los componentes principales y función biomecánica del cartílago hialino? ¿Cuál es su capacidad de reparación?
8. ¿Cómo influye la movilización precoz sobre la curación de los tendones?
9. ¿En qué principios se basa el tratamiento de las lesiones ligamentosas?
10. ¿Qué efecto tiene la inmovilización prolongada en el tratamiento de las lesiones musculares?

Referencias sugeridas para este capítulo

1. Geneser, F. Histología. 3^{ra} ed. Panamericana. 2000.
2. Gartner, L. Color textbook of histology. McGraw Gill. 2nd ed. 2001
3. Bruce Salter, B. Trastornos y lesiones del sistema musculoesquelético. 3^{ra} ed. Masson. 2000.
4. Beason, D.; Soslowsky, L. Muscle, Tendon and Ligament. Section 1: Principles of Orthopaedics. Orthopedic Knowledge Update 9; 35-48. AAOS

Fracturas expuestas

Dr. José Matas Naranjo

4

Son aquellas en que se produce una solución de continuidad de la piel y de los tejidos blandos subyacentes dejando el hueso en contacto con el medioambiente. Por lo tanto, son *urgencias traumatológicas* graves que requieren tratamiento quirúrgico. Corresponden al 30% de todas las fracturas.

Pueden ser causadas por traumas directos generalmente de alta energía, el trauma rompe la piel, de afuera hacia adentro produciendo una gran contaminación, o indirecto, menor energía, la espícula ósea rompe la piel de adentro hacia afuera. El 90% son producto de accidentes de tránsito y un 5% se provocan en prácticas deportivas. Se debe considerar que en pacientes politraumatizados, hasta 30% de ellos presentan al menos una fractura expuesta.

La exposición ósea al ambiente asociada al compromiso de partes blandas, *determinan un alto riesgo de infección*.

Clasificación de Gustilo y Anderson

Toma en cuenta el mecanismo de lesión, energía, magnitud del daño en partes blandas, tipo de lesión ósea y el grado de contaminación (TABLA 4-1). Se necesita analizar varios criterios para lograr una adecuada clasificación, incluso se debe repetir después del aseo quirúrgico para poder llamarla definitiva. (FIGURA 4-1).

Tratamiento

Busca *prevenir infección*, lograr consolidación y recuperar la función. En orden de prioridad se debe salvar la vida, salvar la estructura y, finalmente, salvar la función.

Etapa Primaria: inmediata

Evaluación general:

1. ABCDE: según ATLS (salvar la vida).
2. Analgesia EV
3. Evaluación del estado neurovascular distal a la lesión

Tabla 4-1. Clasificación de Gustilo y Anderson

	Mecanismo	Energía	Herida	Contaminación (riesgo infección)	Daño a tejidos blandos	Rasgo	Cobertura por tejidos blandos	Riesgo de infección o pronóstico
Tipo1	Indirecto	Baja	<1 cm	Mínima (0-2%)	Mínimo	Simple		
Tipo2	Directa	Moderada	1-5 cm	Moderada (2-7%)	Moderado, con daño muscular	Simple o poca conminución		
Tipo3*	Directa	Alta	> 5 cm	Alta	Aplastamiento	Conminuto, desplazada		>50% se infecta
3A				(7-10%)		Conminuto, desplazada	Bien cubierta	
3B				(10-25%)	Denudación perióstica y exposición ósea	Conminuto, desplazada	Requiere injertos / colgajos	
3C				(25-50%)	Lesión arterial que requiere reparación quirúrgica	Conminuto, desplazada		Más del 50% termina con amputación

* También se consideran tipo 3 de forma inmediata las lesiones por: accidente agrícola, arma de fuego, sucedidas en catástrofes naturales, heridas de guerra, fractura segmentaria, amputación traumática, compromiso neurovascular y aquellas de más de 6-8 horas de evolución.

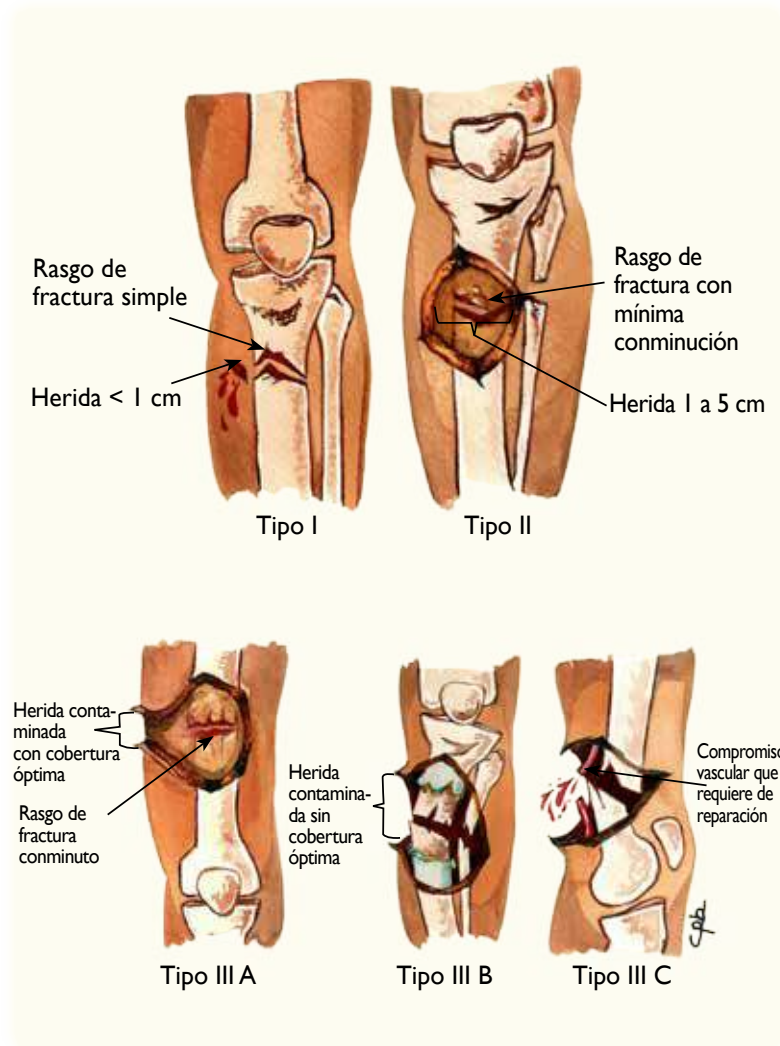


Figura 4-1. Representación de la clasificación de Anderson y Gustilo.

4. **Clasificación** no definitiva de Gustilo y Anderson para determinar antibióticos (ATB).
- 5 **Cubrir** con apósitos estériles.
6. **Inmovilizar** para enviar a estudio radiológico.
7. **Radiografía:** del segmento afectado más set de trauma en caso de politraumatismo. (Rx columna cervical lateral, Rx tórax AP, Rx pelvis AP).
8. **ATB precoces:** todas las fracturas expuestas deben ser consideradas como lesiones contaminadas. Para aquellas tipo I y II el ATB debe cubrir Gram (+) con *cefalosporinas 1° generación*. En el caso de las tipo III además se debe cubrir Gram (-) agregando *amino glucósido*. Se debe agregar cobertura para anaerobios cuando se sospecha lesión de intestino (pelvis) o en terreno agrícola (*agregar penicilina en dosis altas*). Se recomienda una duración no mayor a 3 días, con repetición del esquema cada vez que se someta a un nuevo procedimiento mayor. Ver TABLA 4-2.

Tabla 4-2. Indicación ATB según tipo de fractura expuesta

Tipo I y II	Cefazolina 2 gr. endovenoso al ingreso, luego 1 gr EV c/ 6-8 h por 2-3 días
Tipo III	Cefazolina 2 gr EV al ingreso, luego 1 gr/8 h + Gentamicina 3 a 5 mg/kg/día durante 3 días
	*PNC sódica 5 millones c/6 h por 3 días (si se sospecha infección por anaerobios)

9. Profilaxis tétanos: según el esquema, ver TABLA 4-3.

- Todo paciente con inmunidad desconocida o menor de 3 dosis, deberá realizar el esquema completo, y si la herida es contaminada, deberá agregarse la inmunoglobulina.
- Todo paciente con las 3 dosis o con refuerzo y < de 5 años de la última, no necesita profilaxis.
- El mismo paciente anterior, pero entre 5 a 10 años, si es limpia no necesita profilaxis, pero aquellas contaminadas requieren del Booster o refuerzo toxoide (Td).
- El mismo paciente, pero > 10 años, requiere siempre un Booster o refuerzo Td, independiente de su contaminación.

Tabla 4-3. Esquema de profilaxis antitetánica

Vacunación	Herida limpia	Herida contaminada
Desconocida o <3 dosis	Esquema completo *	Agregar Ig
3 o > dosis y <5 años de la última dosis	-	-
3 o > dosis y entre 6 a 10 años de la última dosis	-	Td 1 dosis
3 o > dosis y >10 años de la última dosis	Td 1 dosis	Td 1 dosis

* Corresponde al toxoide tetánico combinado con toxoides diftérico (Td) en 3 dosis.

Evaluación Local:

- 1. Cubrir con apósitos estériles e inmovilizar** antes de ser enviado a radiología, así se disminuye la contaminación (tomar fotos para no volver a manipularla). Se debe considerar que la presencia de una fractura expuesta no excluye el riesgo de un síndrome compartimental.
- 2. Aseo quirúrgico:** debe ser precoz antes de 6 h desde transcurrido el accidente. Se realiza en pabellón, primero realizando un lavado mecánico con abundante suero, posteriormente se procede a un segundo aseo con técnica aséptica cuyo objetivo principal es debridar, resecaando el tejido desvitalizado para lo cual se debe evaluar el color, consistencia, contractilidad y capacidad de sangrar. A veces es necesario ampliar la herida para visualizar mejor el daño de partes blandas. Al finalizar este paso se procede a reclasificar la lesión según Gustilo y Anderson. Los cultivos se toman después del aseo.
- 3. El momento del cierre de la herida** es controversial, existiendo cirujanos que realizan cierre primario en las tipo I y en algunas tipo II. Las tipo III se recomienda dejarlas siempre abiertas para repetir el aseo en 24-48-72 h hasta lograr la cobertura. Si bien no se ha demostrado un aumento en la tasa de infecciones con el cierre primario, si se ha visto un aumento del riesgo de mionecrosis por clostridium que puede llevar a la pérdida del miembro y de la vida. El riesgo de esta complicación aumenta también con un debridamiento y antibioterapia inadecuada. Por esto, se podrían dejar sin cerrar todas las heridas, cubiertas por apósitos, esto previene las condiciones

anaeróbicas, facilita el drenaje, permite la realización de aseos seriados y reevaluar la viabilidad de los tejidos, para hacer un cierre primario diferido en 3 a 10 días. En esta situación son importantes los aseos repetidos de acuerdo a la evolución.

- 4. Estabilización de la fractura:** La fijación estable disminuye los riesgos de infección, alivia el dolor, previene un mayor daño de partes blandas, favorece la consolidación, mantiene la reducción, devuelve la longitud, facilita el manejo de enfermería y permite una movilización precoz para previene TVP y rigidez.
- 5. La fijación** se realiza habitualmente con un *tutor externo* (FIGURA 4-2), pero en determinados casos, tipo I y II, cuando existe poco daño de partes blandas, el aseo se realizó antes de 6 h y el cirujano tiene la experiencia y medios necesarios se podría elegir una fijación interna definitiva (clavo endomedular o placas y tornillos).

Etapa secundaria

Consiste en lograr cobertura cutánea y reconstrucción ósea. Se utilizan colgajos e injertos para favorecer el aporte de tejido vital y el aumento de la vascularización en el foco. Posteriormente se realiza la reconstrucción ósea si es necesario aportando injerto óseo.

Etapa terciaria

Enfocada en la rehabilitación y recuperación funcional. Requiere de un manejo multidisciplinario para la reincorporación familiar, social y laboral.

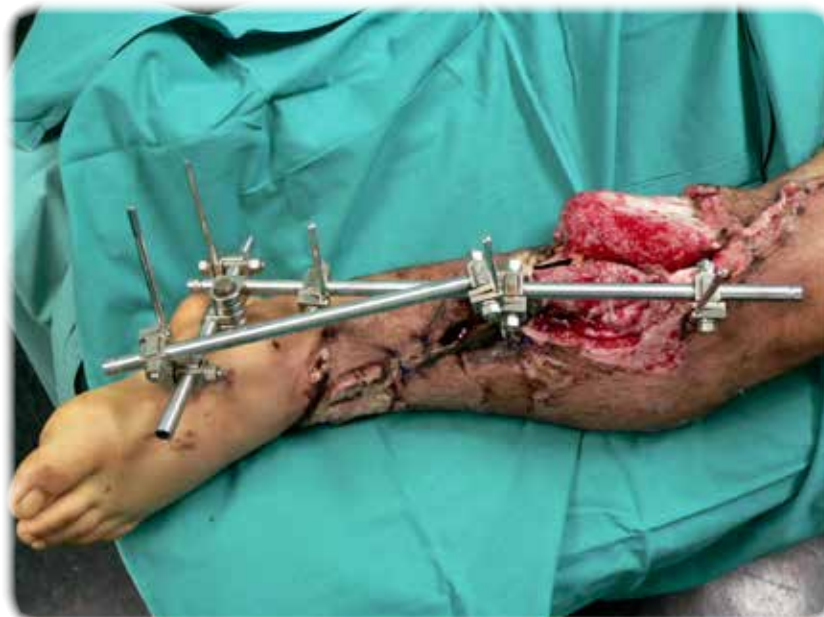

Figura 4-2. Fractura expuesta tipo IIIB con tutor externo.

Autoestudio

1. Defina fracturas expuestas y explique por qué constituyen una urgencia traumatológica.
2. ¿Cuáles son los mecanismos más frecuentemente involucrados?
3. Describa la clasificación de Gustilo y Anderson.
4. ¿Cuál es el objetivo del tratamiento?
5. Enumere y detalle las etapas del manejo inicial, desde un punto de vista general y local de la lesión.
6. ¿Cómo se evalúa la vitalidad de los tejidos durante el aseo quirúrgico?
7. ¿Cuál es el método de fijación que se utiliza de preferencia y por qué?
8. Mencione las complicaciones inmediatas, tempranas y tardías de estas lesiones.

Referencias sugeridas para este capítulo

1. Manejo de fracturas expuestas: <http://www.orthobullets.com/trauma/1004/open-fractures-management>
2. Clasificación de Gustilo y Anderson: <http://www.orthobullets.com/trauma/1003/gustilo-classification>

Infecciones osteoarticulares

Dr. José Hun Arenas

5

Corresponden a cuadros graves por sus posibles secuelas, las que se pueden evitar mediante un diagnóstico y tratamiento precoz. Se caracterizan por tener una distribución bimodal siendo su presentación más frecuente en niños y adultos mayores.

Osteomielitis (OM)

Se define como la inflamación de todas las estructuras del hueso provocada por un agente infeccioso piógeno. Según el tiempo de evolución, hallazgos clínicos y radiológicos se puede clasificar en *aguda (hematógena)* o *crónica*.

Osteomielitis aguda o hematógena

Afecta preferentemente a las *metáfisis de huesos largos* por las características anatómicas de la irrigación, mayor cantidad de vasos y complejo sistema sinusoidal lo que permite que esta región funcione como un verdadero “colador” de gérmenes, (FIGURA 5-1), especialmente a nivel de *fémur distal, tibia proximal y húmero proximal*.

Se presenta con *mayor frecuencia en niños y adultos mayores*, con una mayor proporción de *hombres* que mujeres. La mortalidad es baja, pero con significativa morbilidad (extensión a tejidos blandos o articulaciones vecinas, evolución a infección crónica, dolor y discapacidad, amputación, sepsis).

Vía de infección y etiología

La vía de infección puede ser *hematógena* (la más frecuente en niños) o por *inoculación directa* (trauma directo, extensión desde un foco contiguo o iatrogénica). La osteomielitis vertebral, independientemente de la edad, suele ser hematógena. El agente etiológico solo es posible aislarlo en el 35-40% de los casos, siendo el más frecuente el *Staphylococcus aureus (más del 50%)*, la segunda etiología más frecuente varía según la edad:

- 1 año: Streptococo grupo B y enterobacterias.
- 3 años: Haemophilus influenzae tipo B.

También puede estar causada por gram (-), neumococo, bacilo de Koch, hongos y parásitos en pacientes mayores e inmunosuprimidos.

Factores predisponentes

En la aparición y desarrollo de la osteomielitis influirá tanto la condición sistémica y respuesta inmune del individuo como la virulencia de los microorganismos. Algunos factores que perjudican la evolución pueden ser:

Sistémicos:

- Desnutrición
- Daño hepático o renal
- Alcoholismo
- Inmunosupresión
- Cáncer
- Diabetes Mellitus
- Edades extremas
- Uso crónico de corticoides
- Tabaquismo
- Drogas intravenosas

Locales:

- Linfedema
- Enfermedad arterial oclusiva
- Estasia venosa
- Escaras
- Traumatismos y cirugías

Fisiopatología

Los vasos terminales del cartílago de crecimiento en niños forman grandes sinusoides (FIGURA 5-1) que son lugares de fácil asiento para la infección.

Los microorganismos, especialmente el *S. aureus*, tienen factores de adhesión a componentes de la matriz ósea y a ciertos implantes metálicos utilizados en cirugía. Estos gérmenes son capaces de producir una verdadera membrana adherente conocida como glicocalix, la que genera resistencia adicional a los ATB.

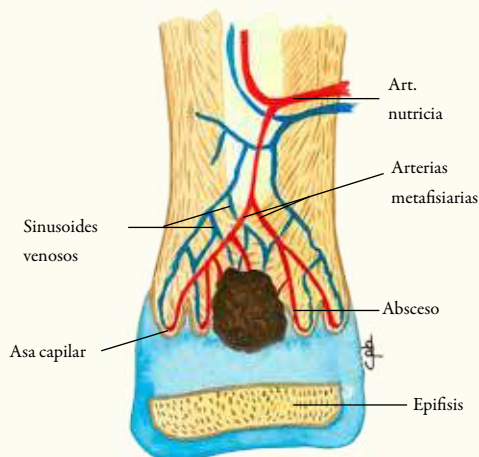


Figura 5-1. Fisiopatología del Absceso.

El proceso inflamatorio mediante la liberación de enzimas proteolíticas favorece la necrosis ósea lo que dificulta aún más la llegada de ATB generándose así un verdadero círculo vicioso lo que favorece la proliferación bacteriana.

El pus formado aumenta la presión intraósea, comprimiendo los vasos y disminuyendo el flujo sanguíneo, lo que perpetúa la necrosis del tejido óseo. La destrucción ósea puede evolucionar a una fístula visible en etapas avanzadas de la enfermedad.

El resultado final es la formación del llamado "secuestro" (tejido necrótico óseo aislado, su formación marca el paso a la cronicidad) y el *involucro* (hueso neoformado que rodea un área de necrosis). Pasadas las 36 horas ya se está formando secuestro lo que confirma la necesidad de un tratamiento precoz. (FIGURA 5-2).

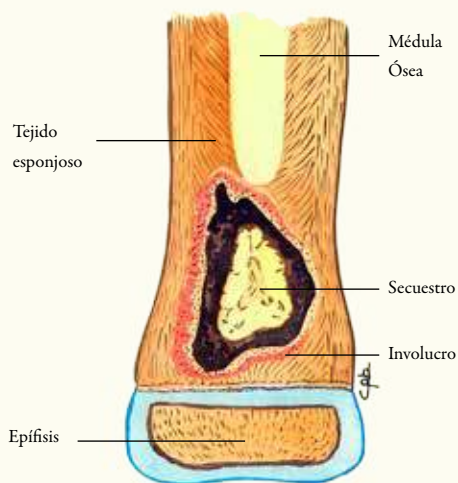


Figura 5-2 Fisiopatología de la OM.

Diagnóstico

La osteomielitis aguda o hematogena en el adulto suele presentarse como un cuadro de inicio insidioso y progresivo, mientras que en los niños sus manifestaciones son mucho más floridas (fiebre, calofríos) características de un estado séptico de aparición brusca y un gran compromiso del estado general; en el caso de un compromiso infeccioso en los cuerpos vertebrales, los síntomas y signos tienden a ser menos evidentes que en el caso de los huesos largos.

Manifestaciones clínicas

Osteomielitis aguda o hematogena de hueso largo:

- Dolor e impotencia funcional de días de evolución.
- Fiebre ($>38\text{ }^{\circ}\text{C}$) de inicio brusco. Tener en cuenta que solo el 50% de los neonatos cursa con fiebre.
- Síntomas y signos locales: restricción del rango articular, edema, eritema y sensibilidad local.
- Fatiga, decaimiento, irritabilidad.
- Derrame en articulación adyacente si es que esta comprometida, esto se ve con mayor frecuencia en RN y lactantes.
- La supuración es un signo tardío (indica probable paso a cronicidad).

Osteomielitis aguda vertebral hematogena:

- Inicio insidioso.
- Historia de un episodio de bacteriemia aguda.
- Edema, eritema y sensibilidad local.
- Niño con imposibilidad de sentarse normalmente.

Laboratorio

- Leucocitosis con desviación izquierda.
- Aumento de la VHS y PCR.
- Cultivos: Son poco sensibles, siendo positivos en el 35-40% de los casos, en general.
- Hemocultivos son positivos en el 50% de los casos de OM por vía hematogena. Siempre deben ser solicitados, pese a su bajo rendimiento.

Imágenes

Radiografía:

Los primeros hallazgos (3-5 días) se caracterizan por aumento de volumen de partes blandas. Las alteraciones óseas solo se hacen evidentes luego de 2 a 3 semanas, lo que es muy tardío, lo que transforma a la radiografía en un examen poco útil para tomar decisiones precoces.

Cintigrama óseo:

Es muy sensible (94%) y específico (95%), y se altera precozmente. Sin embargo, su utilización ha venido en disminución debido a las ventajas que ofrece la RM.

RM

Es el método imagenológico **de elección** (sensibilidad = 92-100%; especificidad = 89-100%). Muestra claramente las lesiones óseas precoces y permite visualizar adecuadamente las partes blandas.

TAC

Otorga imágenes óseas de alta resolución, pero no permite una adecuada visualización de partes blandas. Se utiliza cuando no se encuentra disponible la RM.

Diagnóstico diferencial

Mordedura de animal	Artritis séptica
Celulitis	Artritis reumatoide juvenil
TVP	Sinovitis transitoria
Gangrena gaseosa	Tumores musculoesqueléticos
Gota y pseudogota	
Discopatías vertebral	

Tratamiento

Constituye una *urgencia ortopédica* por lo que se debe actuar inmediatamente, antes de que exista destrucción o necrosis ósea irreversible. Se fundamenta en dos principios: antibioterapia y cirugía.

El paciente debe ser hospitalizado y comenzar un tratamiento empírico una vez tomados los cultivos. El esquema ATB más utilizado apunta a la erradicación de los gérmenes más frecuentemente involucrados (gram +). Se comienza utilizando *Cefazolina 1g c/8h EV* o *Cloxacilina 3g c/6h más Gentamicina 160 mg/día EV*. Estas dosis deben ser ajustadas al peso en niños. Estos esquemas pueden variar una vez obtenidos los cultivos y antibiogramas respectivos. El tratamiento endovenoso se mantiene mientras persistan síntomas y signos inflamatorios locales o sistémicos al examen físico o parámetros en laboratorio (1 a 2 semanas) debiéndose completar un mínimo de *4-6 semanas* de tratamiento oral. Además del tratamiento antibiótico, se requiere de un manejo local que consiste en inmovilización y sin apoyo por 6 a 12 semanas, para aliviar el dolor y disminuir el riesgo de fractura en hueso patológico.

El *tratamiento quirúrgico* tiene indicación absoluta en: Absceso subperióstico.

Falta de respuesta a tratamiento ATB después de 48 h. Evidencia de absceso intraóseo a la TAC o RM.

Osteomielitis crónica o no hematógena

Se produce en forma secundaria a un foco de *osteomielitis aguda que no se pudo erradicar* o como secuelas de infecciones posquirúrgicas o fracturas expuestas infectadas.

Los factores que favorecen la infección crónica son la alteración de la perfusión sanguínea por el tejido necrótico, falta de llegada de los ATB y la capacidad de los gérmenes de adherirse a la osteosíntesis.

Su diagnóstico suele ser tardío ya que presenta escasos síntomas y signos inflamatorios. Su aparición es larvada con menos manifestaciones al examen físico, un laboratorio con pobre elevación de parámetros inflamatorios. En estos casos las radiografías sí presentan alteraciones óseas más evidentes como fenómenos de osteolisis y reabsorción ósea, por este motivo *es fundamental siempre considerar el diagnóstico diferencial con los tumores musculoesqueléticos*.

Los cultivos son habitualmente polimicrobianos, donde el germen predominante sigue siendo el *S. aureus*, muchas veces meticilinoresistente.

La base del tratamiento consiste en erradicar en *forma quirúrgica* el tejido necrótico favoreciendo el aporte vascular por medio de una adecuada cobertura muscular permitiendo así la mejor llegada de ATB.

Artritis séptica (AS)

Proceso inflamatorio agudo articular producido por invasión y multiplicación de microorganismos piógenos. Es dos veces más frecuente que la osteomielitis y se presenta preferentemente en *RN* y *niños*, siendo *la rodilla y cadera* las articulaciones más afectadas. (TABLA 5-1).

Tabla 5-1. Ubicaciones más frecuentes

Rodilla	41%
Cadera	23%
Tobillo	14%
Codo	12%
Muñeca	4%
Hombro	4%

Los agentes etiológicos más frecuentes son *S. aureus* (70-80%) y *S. Pneumoniae* (10%). Otros patógenos menos frecuentes son gonococos y gram (-). En cerca de un tercio de los casos no es posible aislar el patógeno.

Su diagnóstico y tratamiento deben ser precoz a fin de mejorar el pronóstico de la articulación. El proceso inflamatorio daña rápidamente (en horas) al cartílago y luego compromete el hueso subcondral (días). (FIGURA 5-3).

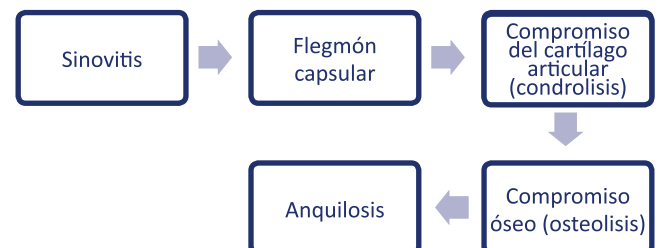


Figura 5-3. Evolución del compromiso articular en una AS.

La vía de infección más frecuente es la *hematógena*, pero también puede producirse por inoculación directa o extensión desde un foco contiguo.

Diagnóstico

Clínica:

- **RN:** alteración curva ponderal, baja del apetito, irritabilidad, con poca o nula movilidad espontánea de la extremidad afectada.
- **Niños:** síndrome febril asociado a dolor y limitación funcional.
- Dolor articular a la movilización activa y pasiva.
- Impotencia funcional con disminución del rango articular.
- Derrame.
- Signos inflamatorios propios de una artritis: aumento volumen, eritema y aumento temperatura local.
- Presencia de puerta de entrada (p.ej., infección cutánea).

Laboratorio:

- Leucocitosis con desviación izquierda.
- Aumento de VHS (>90% es > 50 mm/h) y PCR
- Hemocultivos (+o-)

Radiografía

Aparecen signos a los 10-15 días. Estos son irregularidad de la superficie articular y cambios en la densidad del hueso subcondral, por lo tanto *no resulta* útil en el diagnóstico precoz.

Ecografía

Muy sensible para ver derrames y útil para guiar la punción articular. Permite diferenciar un proceso inflamatorio y/o infeccioso intraarticular de uno extraarticular.

Cintigrama y RM

Se alteran precozmente y se utilizan frente a la sospecha de infecciones articulares profundas, por ejemplo, la cadera.

Artrocentesis

Una vez que se establece la sospecha de una AS *siempre se debe proceder a realizar el estudio del líquido sinovial*. La punción articular se realiza con técnica aséptica y la muestra es trasladada en forma inmediata al laboratorio en un tubo heparinizado a fin de evitar la contaminación y coagulación de la misma. El análisis y la interpretación del líquido extraído se realiza en base a la inspección macro y microscópica más la tinción de gram. (TABLA 5-2):

Diagnóstico diferencial

- Enfermedad reumática activa.
- Artritis por cristales (gota).
- Artritis reumatoide.
- Celulitis.
- Osteomielitis aguda.
- Artritis hemofílica.
- Sinovitis vellonodular.

Tratamiento

Constituye una *urgencia traumatológica*. Se busca prevenir la destrucción del cartilago articular, conservar el rango de movilidad, fuerza y función. El tratamiento se fundamenta en dos principios: drenaje articular y antibioterapia.

El drenaje articular consiste en un aseo quirúrgico con *técnicas abiertas (artrotomía) o artroscópicas*. El objetivo consiste en debridar y eliminar el tejido fibrótico y material purulento mediante el uso de abundante suero fisiológico. Se deben tomar muestras para cultivo y gram en el intraoperatorio, incluyendo también una biopsia sinovial, posteriormente iniciar y continuar el tratamiento ATB igual al utilizado en la OMA (*Cefazolina 1g c/8h EV o Cloxacilina 3g c/6h más Gentamicina 160 mg/día EV*).

Si se sospecha una AS por gonococo (oligoartritis migratoria) se debe dejar una cefalosporina de 3^{ra} generación: Cefotaxima o Ceftriaxona 1 g/12h EV, si es sensible a penicilina, otra opción es ampicilina 1g/6h o PNC 10.000.000 U/día).

Tabla 5-2. Características del líquido sinovial

Líquido Sinovial	Normal	No Inflamatorio	Inflamatorio	Infeccioso
Aspecto	Transparente	Claro	Amarillo turbio	Gris, turbio opaco con filancia disminuida*
Recuento leucocitos	<200/mm ³	200-2.000/mm ³	2.000-50.000/mm ³	75.000-100.000/mm ³ , con PMN >75%
Glucosa	<100% plasma	<100% plasma	Levemente descendida	<50% plasma
Proteínas	<30%plasma	<30% plasma	Alta	Alta
Gram	(-)	(-)	(-)	(+) en 30%
Etiología		Artrosis	AR, gota y artritis reactiva	Artritis séptica

* La filancia disminuye porque la inflamación aumenta la secreción de proteasas.

Autoestudio

1. ¿Por qué las infecciones osteoarticulares deben sospecharse precozmente y tratadas en forma urgente?
2. Defina “osteomielitis”
3. ¿Cuáles son las características clínicas, etiológicas y fisiopatológicas que diferencian una osteomielitis aguda de una crónica?
4. ¿Cuáles son los principales diagnósticos diferenciales a considerar?
5. ¿Cuáles son los gérmenes más frecuentemente involucrados en cada caso?
6. Explique en qué se basa el tratamiento. ¿Qué diferencias se pueden establecer entre los casos agudos y crónicos?
7. Defina “artritis séptica” (AS). ¿Cuál es el grupo etario y la articulación más frecuentemente afectados? ¿Cuál es la vía de contaminación y germen más habitual?
8. Dentro del grupo de exámenes y procedimientos que conducen al diagnóstico de una AS ¿cuál es el más importante y por qué?
9. Describa las características típicas de un examen citoquímico de líquido sinovial sugerentes de una AS.
10. Enumere 5 diagnósticos diferenciales de la AS.
11. ¿En qué se basa el tratamiento de la AS? ¿Cómo se realiza?

Referencias sugeridas para este capítulo

1. Artritis séptica en adulto: <http://www.orthobullets.com/trauma/1058/septic-arthritis--adult>
2. Osteomielitis en adulto: <http://www.orthobullets.com/trauma/1057/osteomyelitis--adult>

Tumores musculoesqueléticos

Dr. José Hun Arenas

6

La incidencia de tumores óseos es muy baja representando no más del 1- 2% de todos los tumores, sin embargo, sus consecuencias pueden ser tan devastadoras, que obligan a todo médico a poseer un conocimiento básico de esta patología con el fin de lograr un diagnóstico oportuno. En Chile se diagnostican aproximadamente 200-250 tumores óseos primarios anualmente.

Los tumores óseos pueden clasificarse de acuerdo a su origen en *primarios* cuando nacen de cualquier célula que constituya parte del tejido óseo o partes blandas adyacentes, denominándose así en base al tejido predominante en condroblásticos, osteoblásticos, fibroblásticos, mieloreticulares, nerviosos, vasculares, musculares, adiposos, etc. Los tumores óseos *secundarios* son lesiones causadas por metástasis o extensiones de neoplasia adyacente, y en casos especiales, derivados de transformaciones sarcomatosas de una lesión originalmente benigna.

Dentro de los tumores óseos primarios más frecuentes en Chile se encuentran aquellos de origen condroblástico, osteoblástico y fibroblástico.

Conceptos básicos:

- Los tumores óseos más frecuentes son las *metástasis*, primera causa pulmón, luego mama, próstata, riñón y tiroides.
- De los tumores primarios, los más frecuentes son los *benignos*.
- Benigno primario más frecuente: *osteochondroma*.
- Maligno primario más frecuente: *osteosarcoma*.
- **Lesión pseudotumoral** se refiere a una masa que sin ser de origen tumoral se comporta y se trata de manera similar a un tumor dada a la agresividad local (capacidad de destrucción o invasión).

Clasificación

Según el tejido afectado y su histología se pueden dividir en **tumores de partes blandas** (tumor que aparece y se desarrolla en un tejido extraóseo) y **tumores óseos** (masa anormal que aparece y se desarrolla en el hueso). (TABLA 6.1).

Desde un punto de vista histológico es importante establecer el grado de diferenciación celular, básicamente a *menor grado* de diferenciación *mayor es la agresividad* del tumor, y paradójicamente, estos casos se denominan de *alto grado*.

Tabla 6-1. Clasificación histológica de Lichtenstein

Tipo histológico	Benigno	Maligno
Osteogénico (formadores de hueso)	Osteoma osteoide Osteoblastoma Osteoma	Osteosarcoma Osteosarcoma yuxtacortical
Condrogénico (formadores de cartilago)	Condroma Osteochondroma Condroblastoma Fibroma condromixioide	Condrosarcoma Condrosarcoma yuxtacortical Condrosarcoma mesenquimal
Mielogénico (formadores de médula ósea)		Sarcoma de Ewing Reticulosarcoma óseo Mieloma múltiple Linfosarcoma óseo
Tumores de tejido conectivo	Fibroma desmoplástico Lipoma	Fibrosarcoma Liposarcoma Mesenquimoma maligno Sarcoma indiferenciado
Vasculares	Hemangioma Linfangioma Tumor glómico	Hemangiosarcoma
Notocorda		Cordoma
Origen desconocido	Tumor de células gigantes	Adamantimoma

Historia clínica

El síntoma cardinal es el *dolor*, generalmente progresivo, de inicio insidioso, que no cede con el reposo y continúa de noche. Es fundamental investigar en la historia médica personal y familiar algún antecedente oncológico. También se debe precisar el tiempo de evolución, rapidez de crecimiento de una eventual masa detectable y la presencia de signos inflamatorios que hagan sospechar algún proceso infeccioso que pueda simular un tumor.

La *edad* constituye uno de los elementos más importantes en la orientación del tipo de tumor:

- El 75% de los tumores óseos primarios se diagnostican *antes de los 30 años*. Esta tendencia es similar para lesiones benignas y malignas, sin embargo en este último caso se observa un segundo aumento de la incidencia sobre los 50 años con la aparición del condrosarcoma.
- Mieloma múltiple y metástasis ósea son diagnosticados generalmente en mayores de 50 años.

Diferentes tumores óseos presentan una marcada preferencia por determinados grupos etarios, por lo cual, este simple elemento de la historia clínica permite sospechar distintos tipos de tumor. Por ejemplo:

- Quiste óseo: 10-15 años.
- Sarcoma de Ewing: 8-16 años.
- Osteosarcoma: 10-25 años.
- Tumor de células gigantes: 20-40 años.
- Condrosarcoma: sobre 50 años.
- Metástasis y mieloma múltiple: sobre 50 años.

Signos y síntomas

Dolor: generalmente el dolor es referido al sitio de la lesión. Puede presentarse como artralgia en tumores epifisarios o metafisarios; o como dolor vertebral pudiendo tener irradiación radicular (TABLA 6-2). Típicamente el osteoma osteoide presenta dolor de predominio nocturno y cede con aspirina.

Tabla 6-2. Características del dolor

Benigno	Maligno
Dolor discreto	Intenso
Crecimiento lento	Rápido y progresivo
Tolerable	Invalidante
Sin impotencia funcional	No relacionado con actividad

Aumento de volumen o deformidad: es el hallazgo más relevante en el examen físico sobre todo en aquellos generados en las partes blandas adyacentes al hueso. Se debe consignar el tamaño, consistencia, textura, inflamación, movilidad, relación con estructuras anatómicas, presencia de pulso, etc. Sus características van a depender si es:

- **Tumor benigno:** poco o nulo dolor y de crecimiento muy lento.
- **Tumor agresivo o maligno:** crecimiento rápido, incapacidad física por dolor, algunas veces acompañado de signos inflamatorios.

La ubicación del aumento de volumen o su visualización radiológica también permite orientarnos hacia un tipo de

tumor específico. La zona más afectada es generalmente la **metáfisis**, dado el mayor grado de actividad metabólica del área (FIGURA 6-1).

- Epífisis: tumor de células gigantes y condroblastoma.
- Diáfisis: sarcoma de Ewing.
- Metáfisis: osteocondroma, osteosarcoma, etc.
- Vértebra: hemangioma (cuerpo vertebral), osteoblastoma y quiste óseo aneurismático (arco posterior).
- Huesos ricos en médula ósea (huesos planos, fémur y húmero): mieloma múltiple y metástasis.

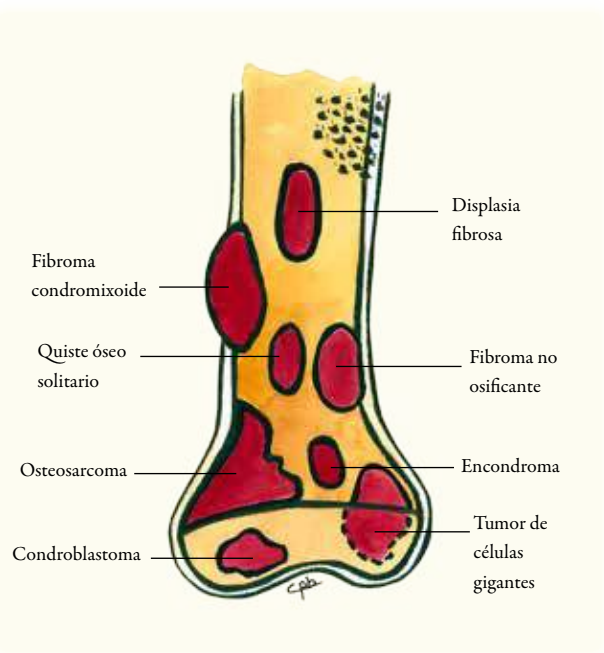


Figura 6-1. Localización preferente de algunos tumores.

En todo paciente que presente dolor, aumento de volumen o impotencia funcional, referidos al sistema esquelético y que perdure sin una causa legítima o sea refractario a un tratamiento sintomático con analgésicos o AINES, debe considerarse la posibilidad de un tumor óseo.

Diagnóstico

A diferencia de otras patologías en estos casos siempre se debe realizar un estudio de imágenes e histológico. El abordaje general consiste en:

- Paciente con dolor, tumoración e impotencia funcional: ante la sospecha de un tumor musculoesquelético se debe iniciar el estudio con una *radiografía simple en 2 planos*.
- Las características radiológicas de estas lesiones son la mayoría de las veces suficientes para aproximarse a un diagnóstico etiológico, solo en casos excepcionales y frente a una sospecha muy fundamentada de que se trate de un tumor benigno, se puede proceder a su extirpación y posterior confirmación con *biopsia*.

Imágenes

Radiografías

Es el examen con el que se comienza siempre el estudio. Aporta información acerca de una serie de aspectos que orientan en la etiología de la lesión, para lo cual se hace imprescindible una rutina en la descripción que abarque los siguientes aspectos: (FIGURA 6-1 Y TABLA 6-3).

- Tipo de hueso: hueso largo, vértebra, calota.
- Región del hueso: epífisis, metáfisis o diáfisis.
- Ubicación: cortical, central.
- Tamaño (ejemplo: > 4 cm. Posible diseminación y sarcomas).
- Carácter osteolítico u osteoblástico: va a orientar en la etiología. Por ejemplo, las metástasis de próstata son típicamente osteoblásticas, mientras que las renales son osteolíticas.
- Aspecto de la cortical: en tumores de crecimiento lento se observa cortical gruesa y esclerótica. Su rotura hace sospechar invasión a partes blandas.
- *Reacción perióstica*: signo de mal pronóstico y agresividad tumoral, ejemplo: crecimiento en cepillo, telas de cebolla o triángulo de Codman. (FIGURAS 6-2 Y 6-3).

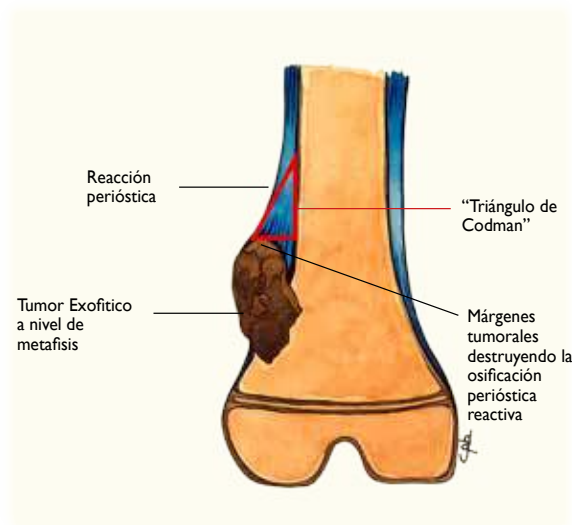


Figura 6-2. Reacción perióstica en un tumor exofítico.

Tabla 6-3. Diferencias entre un tumor benigno y maligno

Benigno	Maligno
Bien limitada	Mal limitada
No infiltrante	Infiltrante
Cortical respetada	Rompe cortical
Forma de hueso respetada	Deforma segmento óseo
Reacción perióstica ausente o leve	Reacción perióstica
Crecimiento lento	Crecimiento rápido

Cintigrafía ósea

Permite identificar focos más pequeños y en forma más precoz que los detectados por la radiografía, siempre y cuando se traten de lesiones osteoblásticas, siendo muy útil en la detección de metástasis. Es un *examen inespecífico* ya que también aparece hipercaptante en procesos infecciosos, cartílago de crecimiento y lesiones traumáticas.

TAC

Es útil para determinar la extensión intraósea de la lesión, no así para evaluar compromiso de partes blandas.

Nos permite ver el grado de erosión de la cortical y el grado de vascularización con el uso de medio de contraste.

RM

Es el mejor método de imagen para la evaluación de la invasión de partes blandas y cavidad medular. Permitiendo delimitar el tamaño tumoral, grado de necrosis del tejido (signo de mal pronóstico), y extensión a otros compartimentos.

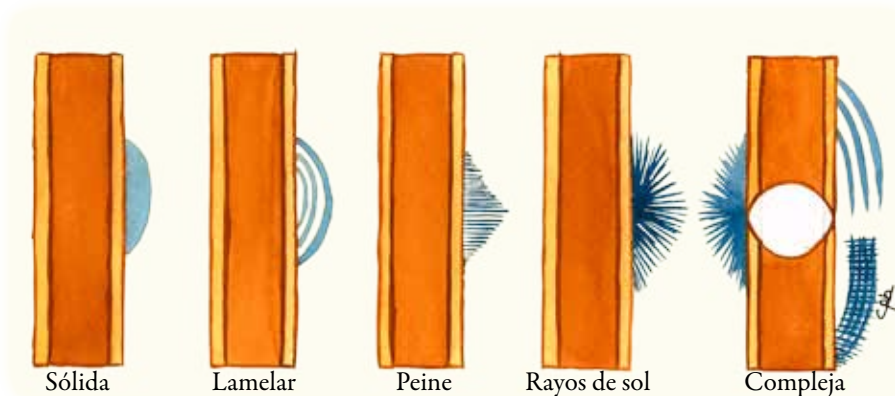


Figura 6-3. Tipos de reacción perióstica.

Biopsia

Otorga el diagnóstico definitivo. Salvo algunas situaciones excepcionales, *todo tumor debe ser siempre biopsiado*. Nos informa el tipo celular, su grado de diferenciación e incluso permite realizar estudios más específicos como las pruebas de inmunohistoquímica.

El procedimiento de la biopsia siempre debe ser realizado por el médico tratante (traumatólogo subespecialista u oncólogo), esto a fin de obtener una muestra adecuada y evitar la diseminación del tumor.

Tratamiento

Objetivos:

- Prolongar sobrevida.
- Aliviar dolor.

- Preservar función y movilidad.
- Prevención de fracturas en hueso patológico.
- Mejorar calidad de vida.

Existe una amplia gama de tratamientos posibles y su utilización va a depender del tipo de tumor, el tamaño, la extensión, compromiso de partes blandas, la ubicación, la expectativa de vida, la edad y el riesgo quirúrgico. Dentro de los tratamientos encontramos:

- Curetaje con o sin relleno de injerto óseo.
- Extirpación del tumor, resección simple o resección total del segmento comprometido.
- Amputación o desarticulación.
- Radiación ionizante, quimioterapia o radioterapia.
- Reemplazo con prótesis tumoral o aloinjertos óseos

Autoestudio

1. ¿Cuál es su incidencia?
2. Describa las diferencias entre tumores óseos primarios y secundarios.
3. ¿Cuáles son los tumores óseos primarios malignos y benignos más frecuentes?
4. ¿En base a qué criterio se clasifican los tumores musculoesqueléticos?
5. ¿Cuál es el motivo más frecuente de consulta? ¿Qué elementos se deben investigar en la historia?
6. ¿Cuál es la distribución etárea de los tumores musculoesqueléticos?
7. ¿Se pueden sospechar las diferencias entre benignos y malignos mediante la historia?
8. ¿Cuál es la ubicación más frecuente? Mencione algunos de los más comunes.
9. ¿Cuál es el examen de elección en su estudio y qué información puede aportar?
10. ¿Por qué deben ser biopsiados?

Referencias sugeridas para este capítulo

1. Capítulo de patología orthobullets: <http://www.orthobullets.com/pathology/8001/bone-tumor-staging-systems>

Cervicobraquialgia

Dr. Jorge Garrido Arancibia
Dr. Claudio Dintrans Correa

7

Desde un punto de vista etiológico, todo dolor cervical se puede clasificar en mecánico o no mecánico (inflamatorio). El dolor de origen mecánico es el más común. Se caracteriza por empeorar con los movimientos y mejorar en reposo, habitualmente se presenta en forma intermitente, suele recidivar y generalmente se debe a patología degenerativa. El dolor no mecánico es menos frecuente, no cede con reposo, es constante y puede interrumpir el descanso nocturno, debiendo descartarse causas inflamatorias (AR, EAA), infecciosas y tumorales. Desde el punto de vista epidemiológico, más de la mitad de la población va a tener dolor cervical durante su vida y un tercio va a consultar por cervicobraquialgia mayor a 6 meses de evolución o recidivante.

El enfrentamiento del dolor cervical también puede enfocarse de manera sindrómica:

- A. Cervical:** dolor cervico-cefálico (neuropatía de Arnold o del occipital mayor), o dolor cervical puro (miofasial, discógeno o facetario).
- B. Cervicobraquialgia.**
- C. Mielopatía cervical espondilótica:** la que también puede manifestarse como cervicobraquialgia.
- D. Cervical atípico.**

La cervicobraquialgia se define como un dolor cervical irradiado a la extremidad superior, habitualmente unilateral y debido a patología radicular que conformarán el plexo braquial. El *compromiso radicular* puede producirse a nivel de la columna vertebral o por causas extravertebrales. Su etiología se asocia a fenómenos de compresión mecánica e irritación secundaria. Por ejemplo, hernia del núcleo pulposo (HNP), osteofitos que generen estenosis en la foramina, tumores, traumáticas, etc. Otras afecciones como las radiculitis, la ganglionitis o el síndrome del opérculo torácico podrían generar una cervicobraquialgia de causa extravertebral.

Etiología

Degenerativa

Los fenómenos degenerativos de la columna cervical constituyen la causa más frecuente de cervicobraquialgia.

Las raíces del plexo braquial emergen principalmente de los segmentos medulares de C5 a T1, siendo las raíces más frecuentemente afectadas son C5-C6 y C6-C7, debido a artrosis facetaria, uncoartrosis y disminución de la altura discal y herniación del núcleo pulposo que provocan un conflicto de espacio a nivel foraminal. La mayor incidencia de HNP degenerativa se encuentra entre los 50 y 60 años. Habitualmente estos procesos degenerativos comienzan con la rotura del anillo fibroso del disco intervertebral provocando la salida de su contenido (herniación del núcleo pulposo, FIGURA 7-1). Esta herniación produce compresión medular y/o radicular, asociado a un cuadro de dolor agudo con fenómenos inflamatorios locales. Dependiendo del tiempo de evolución, la HNP puede ser *blanda* generalmente en población joven, o *dura* calcificada en adultos mayores.

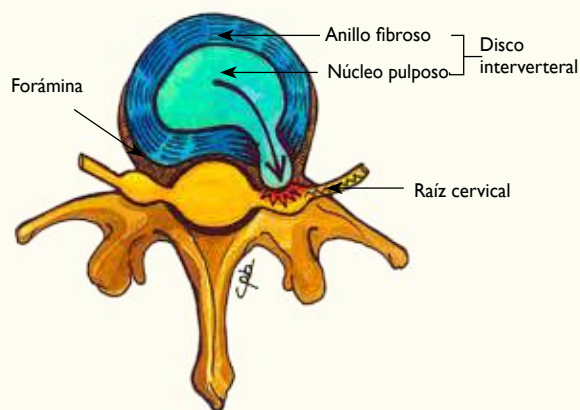


Figura 7-1. Herniación del núcleo pulposo a nivel de la foramina comprometiendo la raíz cervical.

No degenerativa

Las HNP cervicales agudas tienen su incidencia máxima entre los 20 y 40 años. Su evolución natural es generalmente autolimitada, en un 75-90%. No todas provocarán una cervicobraquialgia o viceversa. El cuadro clínico está determinado por un conflicto continente-contenido entre el canal medular, el foramen, la raíz y el resto de sus constituyentes.

Según su evolución

Las HNP pueden ser:

1. Agudas (incluidas aquellas de origen traumático).
2. Subagudas.
3. Crónicas.

Según su localización

En el canal raquídeo pueden ser (FIGURA 7-2):

1. Posterocentrales.
2. Posterolaterales.
3. Foraminales.
4. Extraforaminales.

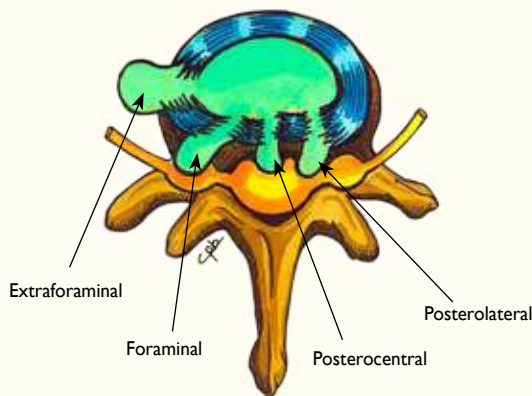


Figura 7-2. Localización de las HNP.

Evaluación y diagnóstico diferencial

La correcta anamnesis está orientada a definir el cuadro sindromático doloroso y el diagnóstico diferencial, entre los cuales se encuentran las neuropatías por atrapamiento periférico, como el síndrome del túnel del carpo o atrapamiento del nervio cubital; la patología del manguito rotador; el síndrome del opérculo torácico y la fibromialgia, las que podrían generar dolor referido y simular una cervicobraquialgia. Estas son cervicobraquialgias de origen extravertebral. Existen además cervicobraquialgias de origen médico, que deben incluirse en el diagnóstico diferencial como la esclerosis múltiple, esclerosis lateral amiotrófica, polineuropatía diabética, intoxicaciones medicamentosas y déficit de complejo vitamina B.

Clínica

Dolor cervical irradiado a extremidades superiores, generalmente unilateral, que aumenta con el movimiento. El dolor puede ser descrito como punzante, lancinante o como calambres. Puede asociarse a déficit sensitivo, manifestado como parestesias en relación a un dermatoma, siendo esto más frecuente que el déficit motor. Se debe consignar la forma de inicio, antecedentes de trauma, intensidad, duración y la presencia de factores agravantes o atenuantes de la sintomatología.

Especial atención merecen los *signos de alarma*, similares a los Red Flags de un síndrome de dolor lumbar, pensando en causas tumorales, infecciosas, traumáticas o extraespiniales.

- Dolor en reposo o nocturno.
- Antecedentes neoplásicos personales y familiares.
- Antecedentes de infección crónica o historia de inmunosupresión.
- Historia de trauma de alta energía en paciente joven o de baja energía en adultos mayores.
- Paciente de < 15 años o > 55 años.
- Uso de corticoides y/o drogas endovenosas.
- Deterioro neurológico progresivo.
- Fiebre.
- Baja de peso.

Examen físico

Inspección:

- ✓ Descartar asimetría escapular.
- ✓ Identificar postura antálgica.
- ✓ Detectar rigidez cervical y contracturas musculares.
- ✓ Descartar la pérdida de la lordosis cervical, alteración de ejes.

Palpación orientada a detectar:

- ✓ Puntos dolorosos vertebrales y paravertebrales.
- ✓ Hiperreactividad muscular o punto gatillo.
- ✓ Masas de tejido blando como adenopatías o tumores.

Movilidad cervical:

- ✓ Presencia de rigidez o dolor.
- ✓ Limitación de la flexión, extensión, rotación y/o lateralización en sus rangos máximos. Evaluarlos en forma activa y pasiva.

Signos específicos de atrapamiento radicular:

- ✓ **Test de Spurling:** compresión axial con flexión y lateralización de la cabeza sobre lado afectado, con lo que aumenta el dolor irradiado a extremidad superior en reposo. (FIGURA 7-3).

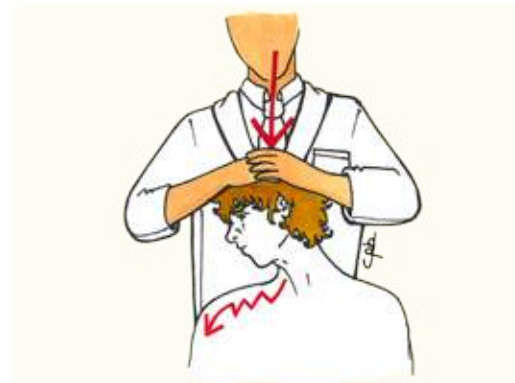

Figura 7-3. Test de Spurling.

Test de Roger-Bikelas: tracción de la raíz, lateralizando la cabeza hacia el lado no afectado y traccionando el brazo hacia dorsal. Se reproduce el dolor irradiado (FIGURA 7-4).

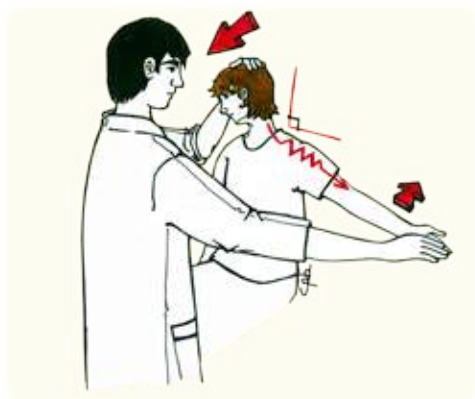


Figura 7-4. Test de Roger-Bikelas.

✓ Alivio del dolor al poner mano ipsilateral a la lesión sobre la cabeza (“**Saludo militar**”) (FIGURA 7-5).

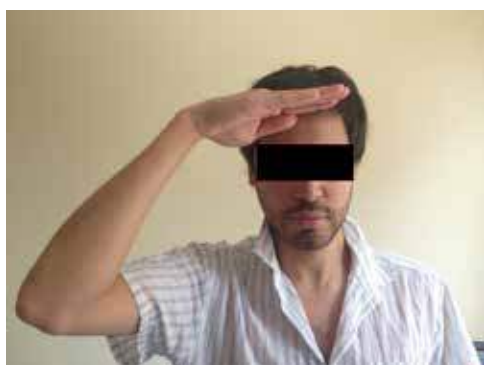

Figura 7-5. “Saludo militar”.

✓ **Signo L’Hermitte:** irradiación a las manos en flexo-extensión cervical. Representa compromiso medular o *Signo mielopático*. (FIGURA 7-6).

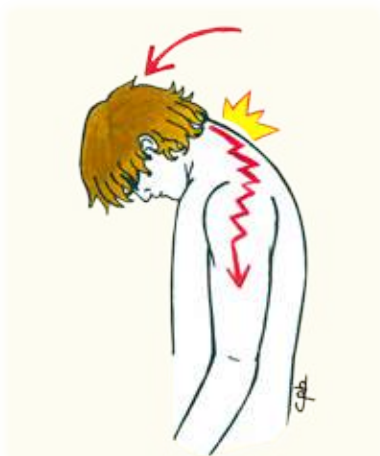

Figura 7-6. Test de L’Hermitte.

✓ **Signos mielopáticos:** babinsky, clonus, aumento de los reflejos osteotendíneos con área reflexógena mayor.

Examen neurológico: (TABLA 7-1)

- ✓ Dirigido a buscar déficit motor.
- ✓ Dirigido a buscar déficit sensitivo (FIGURA 7-7).
- ✓ Buscar alteración de reflejos osteotendíneos.
- ✓ Descartar signos mielopáticos.

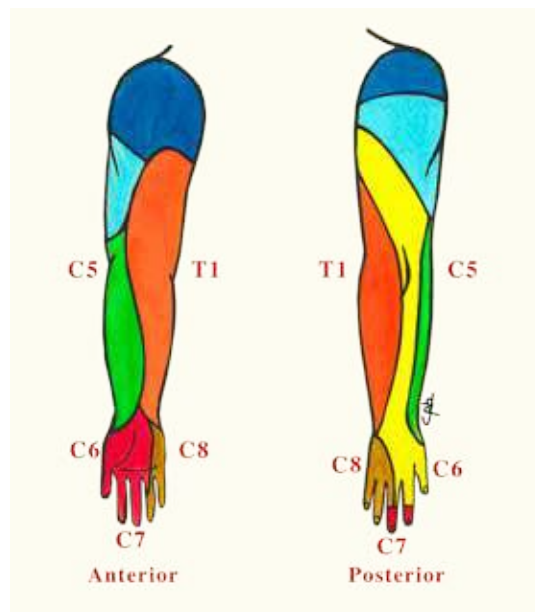


Figura 7-7. Dermatomos de la extremidad superior.

Tabla 7-1. Raíces del plexo braquial con sus respectivos miotomas, dermatomas y reflejo.

Nivel	Déficit motor	Trastorno sensitivo	Reflejo alterado
C5	Deltoides, romboides, supraespinoso, infraespinoso, subescapular	Cara lateral del hombro	Bicipital
C6	Bíceps, supinador largo, extensores radiales del carpo	Región del primer interóseo dorsal (pulgares)	Estilo-radial
C7	Tríceps, extensor común de los dedos, pronador redondo, pulgar mayor	2 y 3 dedos	Tricipital
C8	Flexor común profundo de los dedos	4 y 5 dedos, borde cubital de la mano	(-)
T1	Interóseos, lumbricales, abductor corto del pulgar	Borde cubital del antebrazo (borde interno)	(-)

Estudio complementario

Son útiles frente a dudas diagnósticas o bien para confirmar nuestra sospecha recabada a través de la historia y examen físico.

El estudio imagenológico no es necesario si no hay signos de alarma. En general, no existe una buena correlación clínico-imagenológica, ya que es muy frecuente encontrar hallazgos radiológicos en población asintomática y viceversa.

El estudio se inicia con una radiografía simple pudiéndose agregar TAC, RM, cintigrama óseo y estudio electrofisiológico (electromiografía, velocidad de neuroconducción y potenciales evocados), entre otros.

1. **Rx columna cervical Anteroposterior – Lateral – Transoral – Oblicuas.** Debe incluir C7-T1. Permite ver altura de cuerpos y discos, el perfil sagital y la relación entre el cuerpo y el canal. Las oblicuas sirven para evaluar las foráminas y articulaciones facetarias. Las radiografías dinámicas sirven para ver la movilidad e inestabilidad del segmento.
2. **Tomografía computada:** mejora la calidad de imagen ósea. Tiene baja especificidad en lesiones de partes blandas, como HNP. Permite ver el área del canal medular y estenosis foraminales. Siempre debe ser posterior al estudio con Rx.
3. **Resonancia magnética:** se utiliza cuando existe dolor asociado a déficit neurológico. Permite una adecuada evaluación de partes blandas (HNP). Informa además del estado de la médula y raíces.
4. **Cintigrama óseo:** mediante la utilización de un isótopo radioactivo unido a proteínas, se detecta el aumento de actividad osteoblástica, propio o característico de los procesos regenerativos y mitóticos, por lo tanto, se produce un aumento de señal en presencia de fracturas o metástasis.
5. **Electromiografía:** sirve para descartar cervicobraquialgias de origen médico, extravertebrales o pacientes simuladores.

Tratamiento médico

La gran mayoría de las HNP cervicales sintomáticas cederán con un adecuado tratamiento conservador que incluye:

1. **Reposo:** 2 a 3 días de reposo laboral. Evitar cualquier ejercicio o movimiento que exija un esfuerzo de la columna cervical con utilización de collar blando.
2. **Medicamentos:** de uso progresivo y escalonado desde lo más básico a lo más complejo en términos de potencia.
 - a. Analgésicos
 - b. AINES: segunda línea cuando es refractario a analgésicos puros.
 - c. Relajantes musculares si el componente del dolor es miofascial.
 - d. Opiáceos: tercera línea.
 - e. Ansiolíticos/Antidepresivos: cuarta opción cuando existe un componente funcional.
 - f. Anticonvulsivos: la coadyuvancia con pregabalina u otros antineuróticos es de vital importancia cuando los síntomas radicales se mantienen refractarios. Es de utilidad para el manejo del dolor neuropático.
 - g. Corticoides: son antiinflamatorios esteroidales, y son beneficiosos cuando existe mucho compromiso irritativo e inflamatorio.
3. **Fisio-kinesioterapia:** puede comenzar en forma simultánea con el tratamiento farmacológico. Se basa en el uso de calor, ejercicios isométricos y de resistencia muscular, tracción-manipulación, acondicionamiento aeróbico en forma progresiva, modificaciones de las actividades de la vida diaria.

Con el tratamiento médico el 75-90% de los pacientes presentará una mejoría. El resto debe ser evaluado para un tratamiento más agresivo, por ejemplo, infiltraciones de anestésicos más corticoides peridural cervical (Bloqueo), hecho por un anestesta experto, dado las complicaciones graves.

Tratamiento quirúrgico

La indicación para una cirugía es una *Cervicobraquialgia persistente*, con o sin déficit sensitivo o motor, con fracaso del tratamiento médico mayor a 1 mes y ojalá antes de los 3 meses. Nunca operar antes de un 1 mes. Los resultados son peores si son operados después de los 3 meses. Considerar siempre una correlación clínico/imagenológica, motivación del paciente para la cirugía, ausencia de conflictos económicos, laborales o judiciales que influyan en la intensidad del cuadro. Existen varias alternativas quirúrgicas para la descompresión neural, hoy se prefiere un abordaje anterior de la columna con un 98% de buenos resultados.

Autoestudio

1. ¿Cómo se puede distinguir entre un dolor mecánico o inflamatorio?
2. Desde un punto de vista sindromático ¿cómo se enfrenta un dolor cervical?
3. ¿Cómo se define una cervicobraquialgia?
4. Explique la etiología degenerativa y no degenerativa.
5. ¿Cómo se pueden clasificar las HNP?
6. Mencione los diagnósticos diferenciales más comunes de la cervicobraquialgia y explique.
7. Describa la historia y el examen físico característicos de una cervicobraquialgia.
8. Describa la función sensitiva y motora de las raíces C5, C6, C7 y T1.
9. ¿Cómo se estudia una cervicobraquialgia?
10. ¿Cuándo y cómo se realiza un tratamiento médico o quirúrgico?

Referencias sugeridas para este capítulo

1. Anatomía columna cervical: <http://www.orthobullets.com/spine/2069/cervical-spine-anatomy>
2. Examen físico columna cervical: <http://www.orthobullets.com/spine/2001/neck-and-upper-extremity-spine-exam>
3. Trauma cervical: <http://www.orthobullets.com/spine/2012/cervical-spine-trauma-evaluation>
4. Radiculopatía cervical: <http://www.orthobullets.com/spine/2030/cervical-radiculopathy>

Patología del hombro

Dr. Julio Terán Venegas

8

La patología del hombro o también llamada hombro doloroso es un cuadro clínico muy frecuente que deriva en una gran cantidad de consultas tanto para el médico general como especialista. Desde un punto de vista etiológico, podemos dividirlos en causas traumáticas, sobre uso, infecciosas y degenerativas, siendo esta última una de las más frecuentes. También pueden ser clasificadas según su origen anatómico en patología intrínseca o extrínseca. TABLA 8-1.

Tabla 8-1. Diagnóstico diferencial del hombro doloroso

Causas intrínsecas	Causas extrínsecas
Patología del manguito rotador (Síndrome de pinzamiento).	Dolor cervical irradiado
Inestabilidad glenohumeral.	Síndrome miofascial
Artrosis, glenohumeral o acromioclavicular.	Infarto agudo miocárdico
Tendinopatías inflamatorias	Procesos subdiafragmáticos
Traumáticas de la cintura escapular	Patología inflamatoria sistémica
Capsulitis adhesiva	Síndrome de opérculo torácico
Lesiones tumorales e infecciosas	Neuropatías (Parsonage Turner)

Nuestra sospecha diagnóstica siempre se debe correlacionar con la estructura anatómica dañada. A continuación se describen algunas generalidades del enfrentamiento en un hombro doloroso. Al igual que en otros segmentos, el estudio imagenológico es de gran importancia, siempre guiado por la historia clínica y los hallazgos del examen físico.

Enfrentamiento

Historia

Descartar siempre antecedentes traumáticos y considerar la edad de presentación, ya que cada patología tiene un rango etario característico, por ejemplo:

- Inestabilidad y lesiones cápsuloligamentosas en jóvenes.
- Patología manguito rotador a partir de los 40 años y artrosis, desde los 60 años.

Se debe efectuar una completa investigación del dolor (tipo, inicio, ubicación, irradiación, con que actividades aumenta o disminuye, presencia nocturna, etc.). Preguntar en forma dirigida si existe sensación de inestabilidad y la relación del dolor con cada rango de movimiento. Averiguar si el paciente siente “rigidez” lo que podría orientar hacia una capsulitis adhesiva o artrosis.

Examen físico

La inspección debe ser acuciosa en la búsqueda de signos de trauma como equimosis, edema o deformidades, la presencia de atrofia muscular y asimetrías pueden ser secundarias a patología crónica.

La palpación es clave, debiéndose relacionar los puntos sensibles o dolorosos con las estructuras anatómicas del área examinada (FIGURA 8-1), por ejemplo:

- Clavícula.
- Articulación acromioclavicular.
- Espacio subacromial su bursa y mango rotador.
- Corredera bicipital.

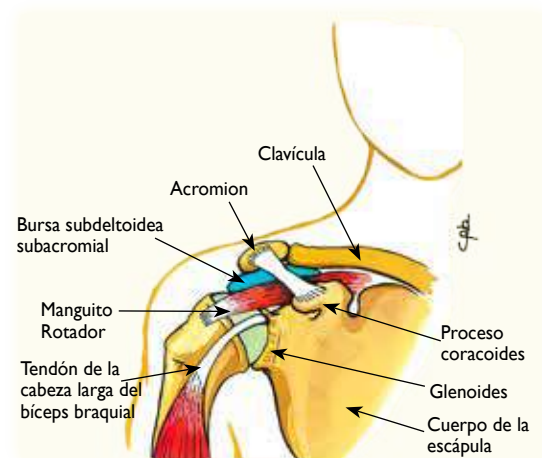


Figura 8-1. Estructuras anatómicas del hombro.

Evaluar los rangos de movilidad articular tanto con movimientos activos y pasivos. Durante este examen se deben

relacionar los músculos y raíces responsables. (FIGURA 8-2 Y TABLA 8-2).

- Abducción 180°
- Aducción 50°
- Flexión 180°
- Extensión 50°
- Rotación interna 90°
- Rotación externa 90°

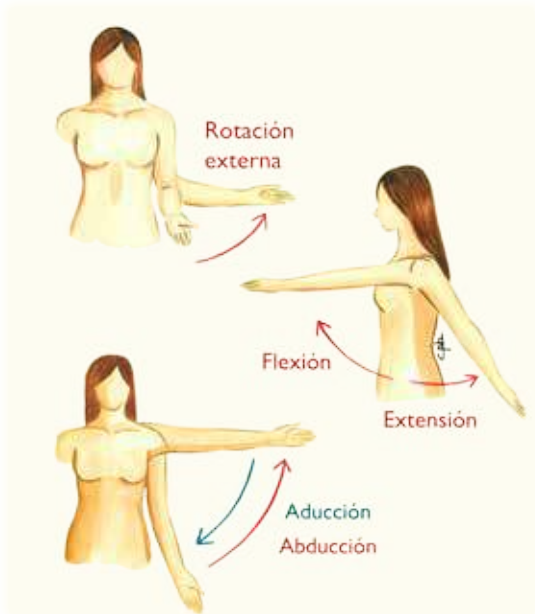


Figura 8-2. Movimientos del hombro.

Tabla 8-2. Músculos del hombro con su respectiva función e inervación.

Movimiento	Músculo	Inervación
Flexión	Deltoides (anterior) Coracobraquial	Axilar (C5) Musculocutáneo (C5-6)
Extensión	Dorsal ancho Redondo mayor Deltoides (posterior)	Toracodorsal (C6-8) Subescapular (C5-6) Axilar (C5)
Rotación interna	Subescapular Pectoral mayor Dorsal ancho Redondo mayor	Subescapular (C5-6) Torácicos anterior (C5-T1) Toracodorsal (C6-8) Subescapular (C5-6)
Rotación externa	Redondo menor Infraespinoso	Axilar (C5) Supraescapular (C5-6)
Abducción	Deltoides (30 - 90°) Supraespinoso (0 - 30°)	Axilar (C5-6) Supraescapular (C5-6)
Aducción	Pectoral mayor Dorsal ancho Redondo mayor	Torácicos anterior (C5-T1) Toracodorsal (C6-8) Subescapular (C5-6)

Estudio imagenológico

Como se mencionó anteriormente, es de vital importancia, siempre guiado por la sospecha diagnóstica.

1. Radiografías:

- Radiografía AP verdadera de hombro: rotación interna de 20-30° para ver la articulación glenohumeral.
- Radiografía axial de escápula (outlet), para ver la posición de la cabeza en relación a la glena. (FIGURA 8-3).

2. Ecotomografía de partes blandas: es uno de los exámenes más solicitados en el hombro. Está orientado a evaluar las características del manguito rotador, patología inflamatoria (tendinitis, bursitis, sinovitis). Al ser un estudio dinámico permite visualizar el “funcionamiento” articular relacionando partes blandas y óseas, sin embargo siempre se debe considerar como un examen operador dependiente.

3. TAC simple: se utiliza de preferencia para evaluar fracturas articulares, como parte de la planificación preoperatoria ya que permite visualizar en detalle, el grado de conminución, defectos óseos, desplazamiento y ubicación de los fragmentos, incluso con la ayuda de reconstrucciones 3D.

4. RM: se solicita para evaluar principalmente el estado de partes blandas, ya sea manguito rotador, labrum, tumores, etc.

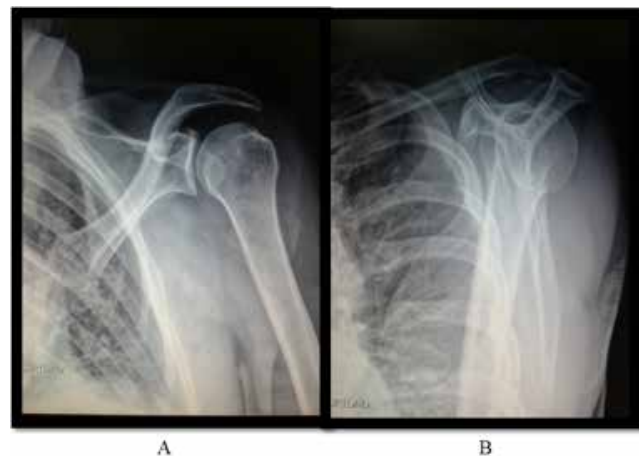

Figura 8-3. Radiografía de hombro izquierdo AP verdadera (A) y Axial de escápula (B).

En relación a la patología traumática, vamos a describir: fracturas de clavícula, disyunción acromioclavicular y luxación gleno humeral.

Patología traumática frecuente

Fractura de clavícula

Los más afectados son adultos jóvenes, adolescentes y neonatos. En jóvenes y adolescentes, el mecanismo más frecuente es por caídas de costado sobre el hombro afectado, en relación a la práctica deportiva (bicicleta, fútbol. FIGURA 8-4).



Figura 8-4. Caída de alta energía con golpe en cara lateral del hombro.

En recién nacidos es común por maniobras obstétricas. El tercio medio de la clavícula es el que más se fractura (69-82% de los casos), seguido por el tercio externo o distal (15%).

El cuadro clínico se caracteriza por dolor e impotencia funcional, principalmente en movimientos de abducción y rotación. En el examen físico se visualiza una deformidad en relación a la clavícula pudiéndose observar en alguna ocasiones equimosis o hematoma en la fosa clavicular. (FIGURA 8-5).

Al palpar los fragmentos de la fractura puede aparecer el "signo de la tecla" y/o sentir crépitos. Si el traumatismo fue de alta energía, se debe descartar la presencia de lesión pulmonar (neumotórax y hemotórax), y lesiones neurovascular distales.

La radiografía simple en 2 proyecciones (AP y axial), es el estudio de elección. Permite clasificar la fractura, determinar ubicación, grado de desplazamiento y cominución. El manejo inicial está orientado a la analgesia e inmovilización. En el contexto de un politraumatismo, se deben estabilizar y atender las lesiones de riesgo vital en primera instancia. El tratamiento es la mayoría de las veces orto-

pédico, ya sea con el uso de cabestrillo, inmovilizador de hombro o vendaje en "8", por lo menos 4 semanas. Ninguno de estos métodos ha demostrado ser mejor que otro.

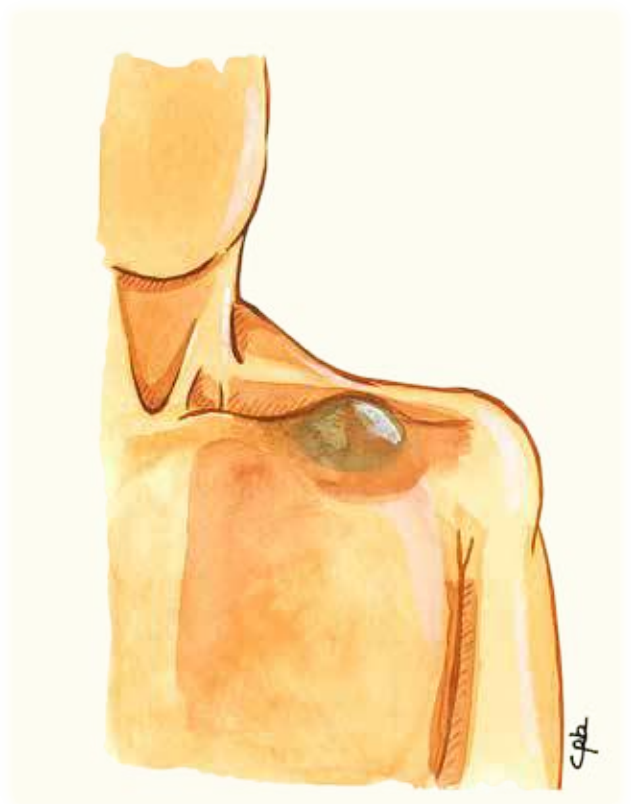

Figura 8-5. Aumento de volumen y deformidad en tercio medio de la clavícula.

La cirugía queda reservada para fracturas expuestas, lesión neurovascular asociada, politraumatismo y fracturas inestables, con excesiva angulación y desplazamiento. La fijación con placa es el método que ha demostrado mejores resultados.

Dentro de las complicaciones asociadas podemos mencionar: lesión neurovascular, lesión del plexo braquial y cúpula pleural. Retardo de consolidación y pseudoartrosis.

Una fractura consolidada en mala posición lleva a malos resultados clínicos dados principalmente por dolor, disminución de la potencia muscular e impotencia funcional.

Disyunción acromioclavicular

Es una lesión bastante frecuente, principalmente en relación a la práctica deportiva. Se da en jóvenes, predominio sexo masculino. El examen se presenta parecido al de fractura de clavícula pero la deformidad y dolor se localiza a nivel de la articulación acromioclavicular.

El mecanismo puede ser:

- Traumatismo directo en la cara superior o lateral del hombro (acromion) con brazo aducido (similar a la fractura de clavícula). La energía del impacto se correlaciona directamente con el grado de la lesión.
- Traumatismo indirecto: es menos frecuente. Para que ocurra se necesita una caída sobre el brazo extendido o el codo.

La clasificación más usada es la de Rockwood (FIGURA 8-6). Esta clasificación diferencia entre diversos tipos y va desde la forma más leve hasta la más grave.

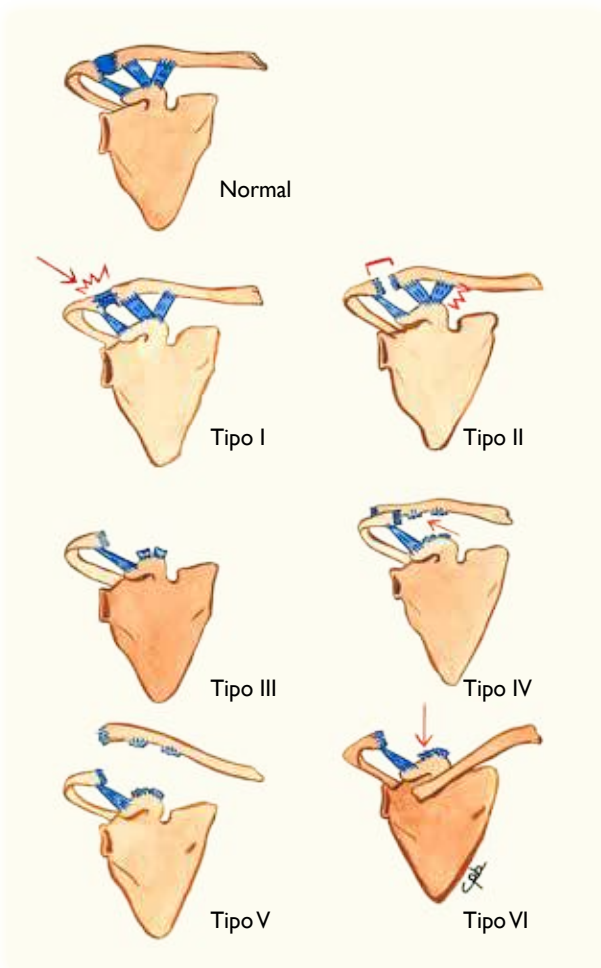


Figura 8-6. Clasificación de Rockwooe.

- **Tipo I:** rotura parcial de los ligamentos acromio-claviculares (AC), sin compromiso de los ligamentos coraco claviculares (CC).
- **Tipo II:** rotura completa de los ligamentos AC, con rotura parcial de los ligamentos CC con subluxación de la articulación AC. Puede haber un leve aumento de la distancia coracoclavicular, pero siempre <25%.
- **Tipo III:** rotura completa de ligamentos AC y CC con luxación de la articulación AC. Hay deformidad evi-

dente (signo de la tecla). Hay sensibilidad importante en la zona de los ligamentos CC (ayuda a diferenciar lesión tipo II y III). La radiografía muestra elevación de la clavícula distal y un aumento del 25-100% de la distancia CC (comparación contralateral).

- **Tipo IV:** hay una luxación hacia posterior de la clavícula, pudiendo verse una distancia CC normal.
- **Tipo V:** luxación superior del extremo distal de la clavícula. Con rotura completa de los ligamentos AC y CC, junto con la ruptura de la fascia deltotrapezoidal. Hay una distancia CC de 100-300% de la medida contralateral.
- **Tipo VI:** forma rara de luxación AC, en la que la clavícula se luxa hacia inferior, quedando en posición sub coracoidea. Hay rotura completa de ligamentos AC, CC y del soporte muscular.

La radiografía de hombro bilateral o comparativa es el estudio de elección. Se debe medir la distancia coracoclavicular y ver el grado de desplazamiento de la clavícula distal. De forma complementaria, la proyección de Zanca, radiografía AP con inclinación cefálica de 15°, también nos permite realizar esta medición (FIGURA 8-7). La serie de trauma del hombro (AP, outlet y axilar), nos permite descartar fracturas de húmero proximal o algún tipo de luxación.

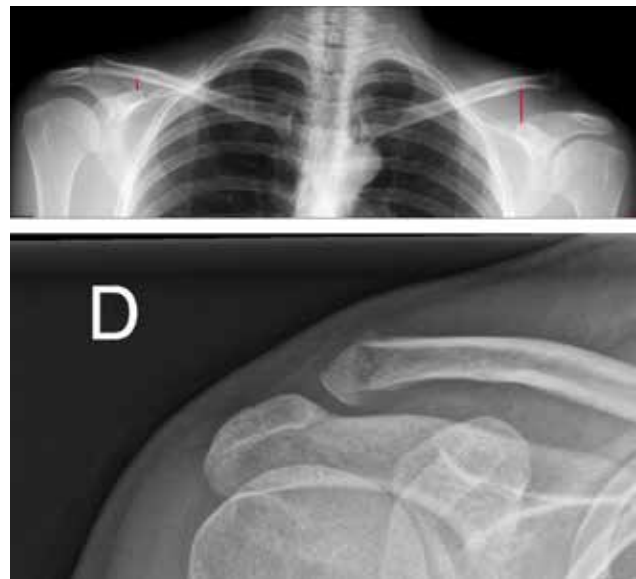


Figura 8-7. Ruptura del Manguito rotador

El manejo inicial en esta patología es la analgesia y la inmovilización. No existen métodos que permitan una reducción cerrada de urgencia. El tratamiento ortopédico es la regla para lesiones tipo I y tipo II, con inmovilización con cabestrillo o inmovilizador de hombro, para la tipo III tiende a ser más quirúrgico, sobre todo en jóvenes y deportistas. Las tipo IV, V y VI requieren reducción y fijación quirúrgica.

Luxación glenohumeral

Tiene una incidencia del 1% en población general, un 7% en jóvenes atletas, y representa el 50% de las luxaciones de articulaciones mayores. Es por ello considerada la luxa-

ción más frecuente de nuestro organismo. El 95-97% de las luxaciones son anteriores (cabeza humeral ubicada por delante de la glenoides) 2-4% son posteriores y 0,5% son inferiores, dado esto, vamos a hablar principalmente de la anterior. (FIGURA 8-8).

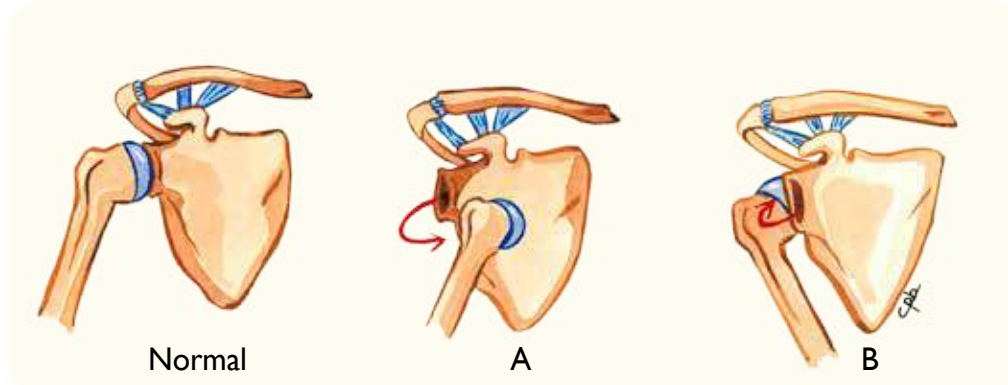


Figura 8-8. Articulación Glenohumeral. Luxación de hombro anterior (A) y posterior (B).

Suele presentarse en hombres jóvenes con factores de riesgo (luxación previa, deportistas, hiperlaxos).

El mecanismo más frecuente es indirecto y consiste en una caída con el hombro abducido y el brazo en extensión y rotación externa (FIGURA 8-9). La luxación posterior se da en alcohólicos, epilépticos y electrocutados (los músculos posteriores son más potentes y traccionan la cabeza hacia atrás).

Al examen físico se encuentra asimetría y *signo de la charretera* (aplanamiento de la redondez del hombro y prominencia del acromion, FIGURA 8-10). El brazo se encuentra levemente abducido y rotado internamente, y el paciente lo sostiene. Se puede palpar la cabeza humeral y la región subacromial se encuentra vacía. Presenta limitación de los movimientos de rotación activos y pasivos.

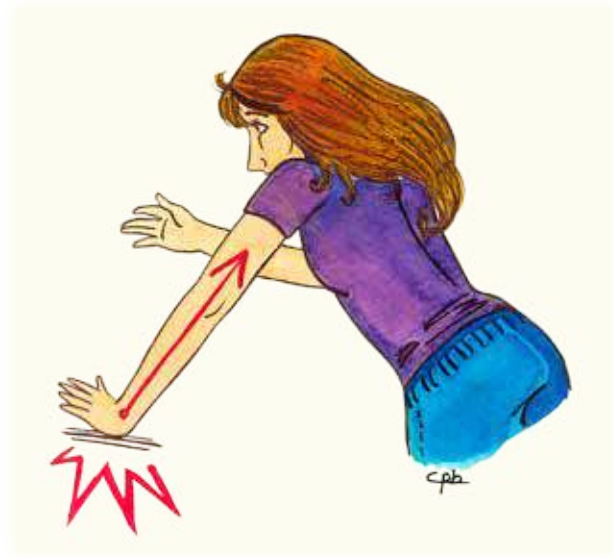

Figura 8-9. Caída con el hombro abducido y el brazo en extensión y rotación externa.

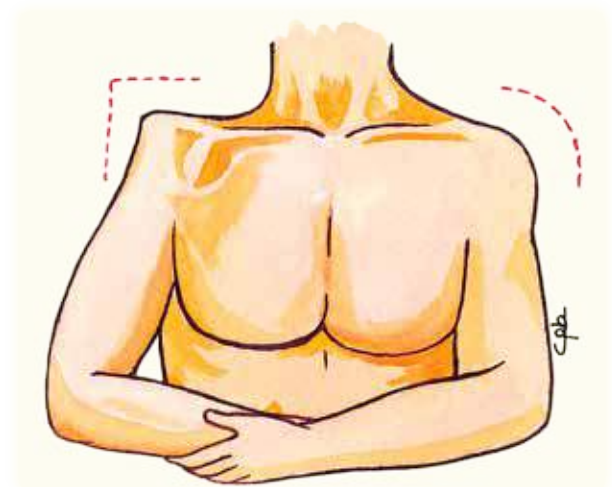

Figura 8-10. Signo de la charretera (pérdida de la convexidad del hombro derecho).

El mecanismo directo es infrecuente, se produce por un trauma aplicado directamente en la cara posterior de la articulación, llevando la cabeza humeral hacia anterior. Estos pacientes presentan dolor de inicio súbito e impotencia funcional posterior a una caída o un movimiento fuerte.

Es necesario realizar una evaluación neurovascular, prestando especial atención a la presencia de pulsos distales y la función del nervio axilar, el más frecuentemente lesionado, hasta en un 20%. Se presenta con pérdida de la sensibilidad en la región deltoidea y pérdida de la función del músculo deltoides.

En relación a las lesiones asociadas las más frecuentes son: Hill-Sachs: fractura por impactación de la cabeza humeral en su borde postero lateral, Bankart: desinserción del labrum antero inferior; fractura de la tuberosidad mayor, hasta en el 25% de los casos; rotura de mango rotador, se da más frecuentemente en población mayor de 40 años.

La radiografía simple es fundamental, ya que confirma el diagnóstico, clasifica y evalúa la presencia de complicaciones como una fractura. Se deben solicitar las proyecciones hombro AP, axial de escápula (outlet). La visión axilar es difícil de obtener en urgencia, ya que el paciente no es capaz de abducir el brazo y en general no se recomienda. Siempre se deben repetir las radiografías posreducción, para confirmar una adecuada congruencia articular, y descartar complicaciones. En el manejo de esta patología es importante insistir en el carácter urgente de ella, por lo que se debe efectuar una reducción ortopédica oportuna, habiendo descartado la presencia de otras lesiones. Esta reducción debe ser realizada idealmente bajo analgesia y sedación en el box de urgencia, o bien bajo relajación muscular en pabellón. Existen diversas maniobras ortopédicas descritas, siendo una de las más seguras y utilizadas la de *Kocher*, la que se inicia con una tracción mantenida y controlada equivalente a 5 kg aprox. de fuerza (FIGURA 8-11).

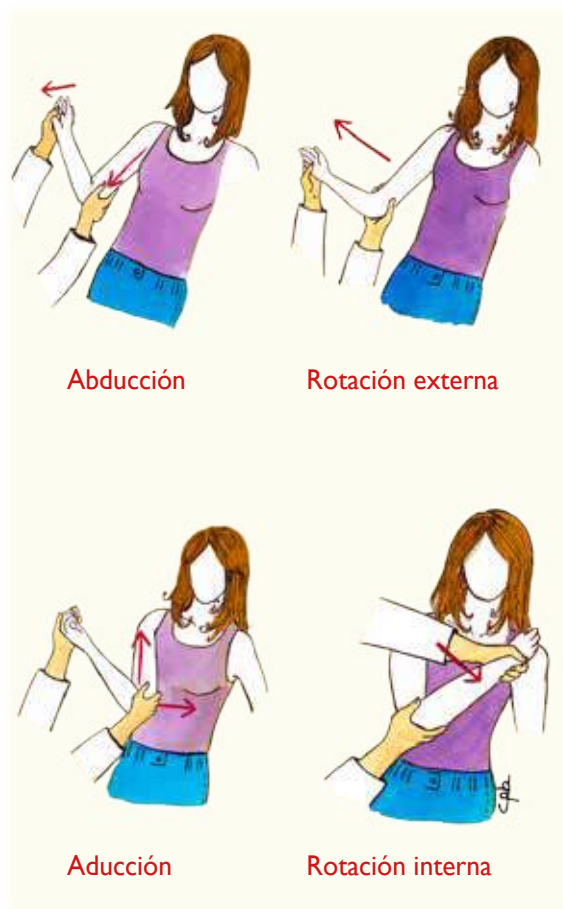

Figura 8-11. Maniobra de Kocher.

Siempre se debe controlar con radiografías luego de la reducción y dejar inmovilizado el hombro por un período entre 4 a 6 semanas, a la espera de la cicatrización de los tejidos.

Fractura de húmero proximal

Son aquellas que afectan al tercio proximal del húmero. Presentan una distribución bimodal: en jóvenes, se producen por accidentes de alta energía, y en ancianos por caídas a nivel (baja energía) en relación a hueso osteoporótico. Ocurre más frecuentemente en pacientes de sexo femenino. El cuadro clínico se caracteriza por dolor e impotencia funcional y equimosis a nivel del hombro, luego de una caída a nivel.

Para el estudio inicial de esta patología, la radiografía simple en dos planos permite comprobar el diagnóstico y clasificar la fractura (FIGURA 8-12). El TAC ayuda a delimitar el número de fragmentos y grado de desplazamiento en el caso de conminución y detallar la "personalidad" de la fractura.

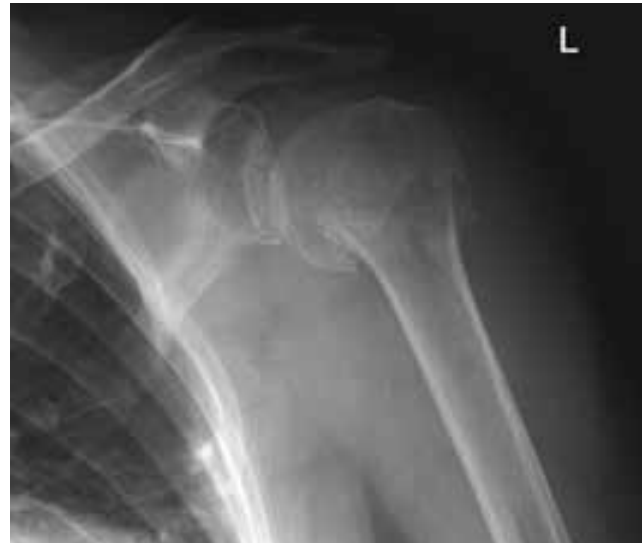

Figura 8-12. Radiografía de hombro izquierdo AP. Fractura extremo proximal del húmero.

El manejo inicial de esta patología consiste en aliviar el dolor e inmovilizar la extremidad afectada, ya sea con cabestrillo o inmovilizador de hombro.

La mayoría de estos pacientes, aproximadamente un 80%, se trata en forma ortopédica (inmovilizador de hombro) y corresponden a fracturas simples, no desplazadas o mínimamente desplazadas. El resto, un 20%, es de tratamiento quirúrgico y son fracturas que presentan conminución, angulación, luxos fracturas o lesiones neurovasculares asociadas. Dentro de las alternativas quirúrgicas existen diversas técnicas de fijación como las agujas Kirschner, amarras, tornillos y placas según el tipo de fractura. Cuando la fractura presenta mucha conminución y existe un alto riesgo de necrosis de la cabeza humeral, en pacientes añosos, se prefiere la alternativa protésica.

Patología ortopédica

Lesiones del manguito rotador

El manguito rotador es un conjunto de músculos y tendones que convergen en el hombro para contribuir en su estabilidad y función. Está constituido por los músculos supraespinoso, infraespinoso, redondo menor y subescapular. La lesión de esta estructura es una de las causas más frecuentes de dolor de hombro, especialmente en pacientes mayores de 40 años. Para efectos didácticos se puede analizar como una patología “progresiva”, aunque el paciente puede debutar con cualquiera de los cuadros clínicos descritos a continuación.

1. Síndrome de pinzamiento: corresponde a un grupo de síntomas y signos que son el resultado de una compresión de los tendones del manguito rotador y la bolsa subacromial entre la tuberosidad mayor del húmero y el borde antero lateral del acromion (FIGURA 8-13). La abducción del brazo (poner manos sobre la cabeza) genera dolor en la cara lateral del deltoides. También puede presentar crépitos cuando se intenta abducir el brazo más allá de 60°. Hay distintos tipos de acromion, aquellos que determinan un menor espacio subacromial generan mayor riesgo de pinzamiento.

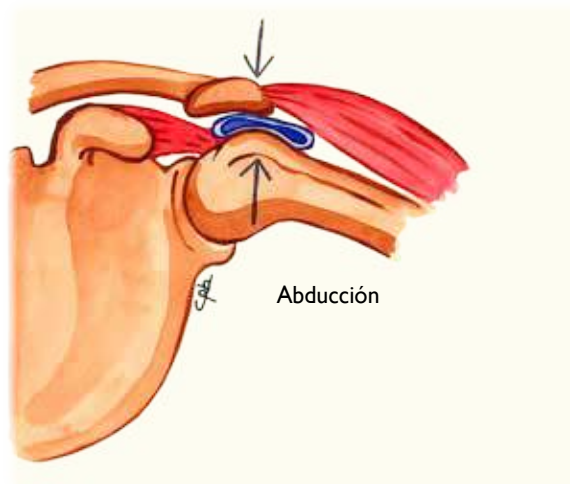


Figura 8-13. Zona del pinzamiento subacromial.

2. Tendinopatía del manguito rotador: casi siempre corresponde a una lesión crónica del supraespinoso y/o infraespinoso. Suele ser el resultado de actividades repetitivas que llevan a la degeneración tendínea y al daño microvascular. Los pacientes presentan dolor que aumenta con la actividad (alcanzar objetos, empujar, tirar, levantar, abducir). En general no se asocia a eventos traumáticos. Se debe realizar el diagnóstico diferencial con el hombro congelado (pérdida de rango articular

pasivo y activo), rotura del manguito rotador (debilidad persistente).

3. Rotura del manguito rotador: corresponde a la rotura del tendón supraespinoso (lo más frecuente), infraespinoso u otro (pueden haber otros tendones del manguito comprometidos) suele ser el evento final de un pinzamiento subacromial crónico, degeneración tendínea progresiva, lesión traumática o una combinación de todos estos factores. Las roturas agudas, subagudas y crónicas se presentan generalmente en pacientes mayores de 40 años con historia de pinzamiento. El paciente relata debilidad muscular y dolor en la cara anterolateral del hombro. Es frecuente la presencia de dolor nocturno, llevando en ocasiones a alterar el sueño (no encuentran posición que no les genere dolor) (FIGURA 8-14).

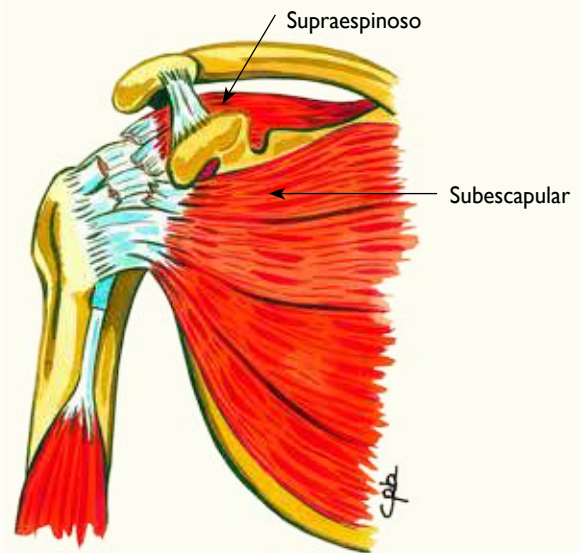


Figura 8-14. Rotura del manguito rotador.

Los traumatismos más frecuentemente asociados a lesiones del manguito rotador son las caídas con el brazo extendido, caídas con golpe directo en el hombro, tracción o empujar con gran fuerza.

El manejo de esta patología consiste en aliviar el dolor, evitar la rigidez de hombro y mantener una buena función. En pacientes añosos se tiende a ser más conservador en el tratamiento. La indicación quirúrgica en estos pacientes es cuando han fallado las medidas conservadoras (AINEs, fisioterapia, ejercicios pendulares), para evitar la progresión de la rotura y prevenir la aparición de cambios degenerativos. En pacientes jóvenes y deportistas una rotura traumática aguda se prefiere la reparación. Actualmente tiene buenos resultados tanto con cirugía abierta como artroscópica.

Existen varias maniobras al examen físico para evaluar la presencia de una patología del manguito rotador u otras estructuras. (FIGURAS 8-15 Y 8-16, TABLA 8-3).

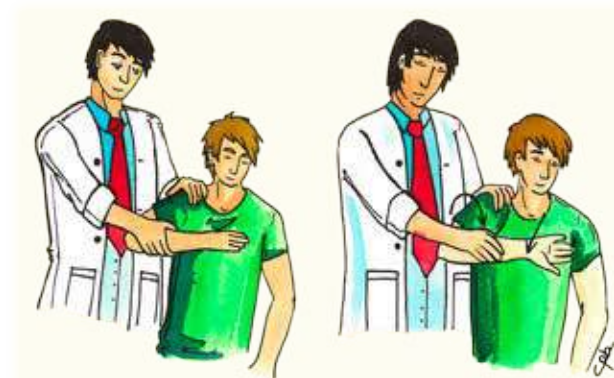

Figura 8-15. Maniobra de Hawkins (brazo y codo en flexión de 90°, realiza una rotación interna del hombro bajando el antebrazo).

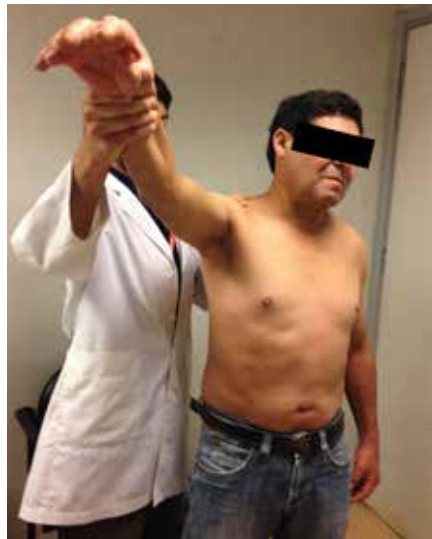

Figura 8-16. Maniobra de Neer (elevación pasiva del brazo en abducción, flexión y rotación interna con bloqueo de la movilidad de la escápula).

Tabla 8-3. Utilidad diagnóstica de las diferentes maniobras exploratorias del hombro

Maniobra	Interpretación	Ejecución
Neer	Subacromial	Elevación pasiva del brazo en abducción, flexión y rotación interna mientras el explorador mantiene bloqueada la movilidad de la escápula
Hawkins	Subacromial	Brazo en flexión de 90° con el codo en flexión de 90°, el explorador realiza una rotación interna del hombro bajando el antebrazo
Empty can test o jobe	Supraespinoso	Ambos brazos formando 90° de abducción, 30° de flexión anterior y en rotación interna con el pulgar hacia abajo, el explorador empuja el brazo hacia abajo mientras el paciente intenta mantener la posición inicial
Drop arm	Supraespinoso	Abducción de 120° con el antebrazo en extensión manteniendo en esta postura la extremidad superior para luego bajarla lentamente
Pate	Infraespinoso	Brazo en abducción de 90° con el codo en flexión de 90°, el paciente intenta hacer una rotación externa contra la resistencia del explorador
Rotación externa contrarresistencia	Infraespinoso	Brazo pegado al cuerpo, el codo flexionado 90° y el antebrazo en rotación neutra, se le pide que realice una rotación externa contrarresistencia
Lift off test o Gerber	Subescapular	La mano sobre la espalda, el explorador fuerza la rotación interna y suelta rápidamente la mano. Si existe rotura del subescapular, la mano golpea contra la espalda en un movimiento de portazo en la región lumbar
Yergason	Bicipital	Supinación contrarresistencia del antebrazo mientras se mantiene el hombro y el codo pegado al tronco con una flexión de 80°
Speed	Bicipital	El explorador debe realizar contrarresistencia la flexión anterior del brazo con el hombro en rotación externa, el codo en extensión completa y la palma de la mano hacia arriba
O'Brien	AC	Flexión del hombro, aducción horizontal forzada y rotación interna
Aprensión	Inestabilidad	El explorador se coloca detrás del paciente y le toma el brazo llevándolo a 90° de abducción y 90° de rotación externa. Con la otra mano le sujeta el hombro con el pulgar por detrás y los dedos por delante. La prueba consiste en acentuar la rotación externa y la retropulsión con el pulgar (paciente siente que "se la va a salir el hombro")
Recolocación	Inestabilidad	Luego de obtener una prueba de aprensión positiva, el explorador coloca la palma de su mano en la cabeza humeral del paciente y empuja esta hacia abajo para recenterla, con lo que desaparece el dolor y la aprensión

*cada maniobra es positiva cuando presenta dolor, pérdida de resistencia o inestabilidad dependiendo de la sospecha diagnóstica, con diferentes valores de sensibilidad y especificidad.

Capsulitis adhesiva (hombro congelado)

Es un trastorno doloroso caracterizado por la pérdida progresiva de movimientos tanto activos como pasivos del hombro. Es más frecuente en pacientes entre los 60-80 años, mujeres, diabéticos e hipotiroideos. Suele afectar al brazo no dominante.

La pérdida de movimiento altera especialmente los movimientos por encima de la cabeza (levantar objetos, peinarse, etc.) y los movimientos de rotación interna (abrocharse y desabrocharse el sostén). Puede ser primaria (idiopática) o secundaria o post traumática (post quirúrgica).

Comienza como un cuadro inflamatorio que, con el tiempo, va desarrollando engrosamiento y fibrosis de la cápsula articular, apareciendo adherencias entre la cápsula y el mango rotador.

Al examen físico presenta disminución del rango articular, con dolor en los rangos extremos. La disminución del rango de rotación interna y externa cuando el brazo está abducido es un signo muy sensible en etapas tempranas de la enfermedad. Las radiografías suelen ser normales.

El tratamiento involucra el manejo del dolor y la realización de rehabilitación con ejercicios activos y pasivos. La infiltración con corticoides es útil para el control del dolor y la recuperación más rápida del movimiento.

En general, los pacientes recuperan el movimiento completo en forma gradual en varios meses. Sin embargo, en algunos casos la sintomatología persiste, por lo que se plantea la manipulación articular bajo anestesia, o bien la liberación artroscópica.

Autoestudio

1. ¿Cuáles son los diagnósticos diferenciales de un hombro doloroso y cómo se clasifican de acuerdo a su etiología?
2. Mencione y explique los elementos claves de la historia y examen físico.
3. Describa los principales movimientos del hombro con sus correspondientes músculos e inervación.
4. ¿En qué estudios imagenológicos se basa su sospecha diagnóstica y qué información aporta cada uno?
5. Describa la historia, examen físico, hallazgos radiológicos y tratamiento recomendado en las fractura de clavícula y disyunción AC.
6. Describa la historia, examen físico, hallazgos radiológicos y tratamiento recomendado en una luxación de hombro.
7. ¿En qué circunstancias sospecharía una fractura de húmero proximal?
8. ¿En qué consiste un síndrome de pinzamiento subacromial? ¿Cómo se diagnóstica y cuál es su tratamiento? ¿Tiene alguna relación con la rotura del mango rotador?
9. Defina las características clínicas de la capsulitis adhesiva.

Referencias sugeridas para este capítulo

1. Anatomía y biomecánica glenohumeral: <http://www.orthobullets.com/trauma/1015/proximal-humerus-fractures>
2. Examen físico del hombro: <http://www.orthobullets.com/sports/3037/shoulder-exam>
3. Patología del Manguito Rotador: <http://www.orthobullets.com/sports/3041/outlet-subacromial-impingement>
4. Fractura de clavícula: <http://www.orthobullets.com/trauma/1011/clavicle-fractures>
5. Fractura de húmero proximal: <http://www.orthobullets.com/trauma/1015/proximal-humerus-fractures>

Patología del codo

Dr. Julio Terán Venegas

9

Anatomía

El codo se compone de tres articulaciones entre el ulna, radio y húmero: articulación ulnahumeral, articulación radiocapitelar, y la articulación radioulnar proximal (FIGURA 9-1). Permite movimientos de flexoextensión y pronosupinación. Su estabilización estática está dada por la congruencia articular entre sus componentes óseos unidos por la cápsula articular y ligamentos. Dentro de estos últimos cabe destacar los complejos estabilizadores medial y lateral. Los estabilizadores dinámicos corresponden a la musculatura que rodea la articulación.

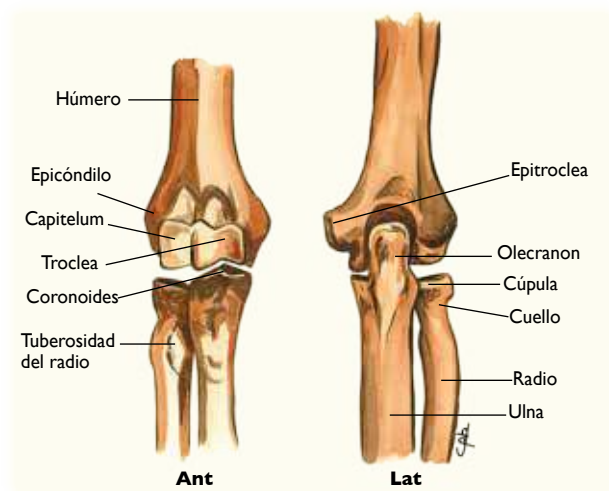


Figura 9-1. Anatomía del codo en proyección anterior y lateral.

Patologías frecuentes

Traumáticas

Se producen por mecanismos directos o indirectos: esguinces, fracturas, luxaciones y luxofracturas.

Por sobreesfuerzo

Asociadas a la práctica deportiva y enfermedades profesionales como consecuencia de microtrauma repetido. La le-

sión más típica es la epicondilitis (codo del tenista), mucho menos frecuente es la epitrocleitis (codo del golfista).

Degenerativas

Principalmente secundaria a secuelas postraumáticas (artrosis postraumática). Sus manifestaciones pueden ser dolor, rigidez e inestabilidad.

Inflamatorias

La más frecuente es secundaria a artritis reumatoidea, pero también pueden observarse otras enfermedades autoinmunes o por depósito de cristales (gota o pseudogota).

Lesiones traumáticas del codo

La historia es fundamental ya que nos permite estimar la cantidad de energía involucrada, mecanismo lesional y las circunstancias en que se produjo el traumatismo. El examen físico busca determinar la zona afectada, puntos dolorosos, deformidades, estabilidad articular y eventual compromiso neurovascular distal. Siempre se debe descartar la presencia de exposición ósea o luxaciones, ya que estos casos corresponden a *urgencias traumatológicas*.

La radiografía simple en dos proyecciones nos permite identificar la mayoría de las lesiones óseas, así como descartar o confirmar luxaciones y luxofracturas. El TAC es útil para ver el detalle de la superficie articular y el grado de desplazamiento de las fracturas. La utilización de la reconstrucción 3D facilita una adecuada planificación operatoria en caso de lesiones que requieran de tratamiento quirúrgico. La RM tiene la ventaja de visualizar en detalle las partes blandas (cápsula y ligamentos), además de entregar información sobre el estado del cartílago articular.

Luxación de codo

Conceptos claves

El codo es una articulación muy estable, constituida como ya se mencionó por 3 articulaciones diferentes: ulnahume-

ral, radiocapitelar, y radioulnar proximal. La flexoextensión del codo ocurre a expensas de las articulaciones ulna-humeral y radiocapitelar, la rotación (pronosupinación) está dada por la articulación radioulnar proximal. La estabilidad del codo se ve favorecida porque las superficies articulares encajan estrechamente entre sí y están contenidas en una fuerte cápsula articular reforzada por ligamentos. El mecanismo de lesión más frecuente es la caída a nivel con apoyo de la mano con el codo en hiperextensión y varo (FIGURA 9-2). Al ser una articulación muy estable, ante la presencia de una luxación, debe sospecharse un mecanismo de alta energía.



Figura 9-2. Caída a nivel con apoyo de mano y codo en hiperextensión.

A pesar de su estabilidad constituye la segunda causa más frecuente de luxación en un servicio de urgencia después de la luxación de hombro. Siendo más común en hombres que en mujeres.

Dado el mecanismo de alta energía involucrado habitualmente en las luxaciones es muy frecuente la asociación con fracturas (luxofractura), lo que se ve en el 15% de los casos. Las lesiones traumáticas de codo debido a su estrecha relación anatómica con estructuras nobles, pueden asociarse a compromiso neurovascular de la arteria braquial, nervio mediano, nervio radial y nervio ulnar.

Clasificación

Las luxaciones de codo se clasifican en 5 subtipos de acuerdo hacia donde ocurre el desplazamiento del radio y ulna (segmento distal) con respecto al húmero:

- a. Posterior (*la más frecuente, 80% de los casos*), pudiendo ser posterolaterales o posteromediales. FIGURA 9-3.
- b. Anterior (rara por la anatomía del olecranon).
- c. Medial.
- d. Lateral.
- e. Divergente (poco frecuente) cuando el radio y la ulna se desplazan en distintos sentidos.

Clinica

- Dolor, impotencia funcional absoluta y deformidad evidente del codo.
- La extremidad aparenta estar acortada con el codo ligeramente flectado.
- Es necesario descartar cualquier lesión de piel y evaluar en dicha instancia el estado neurovascular de la extremidad antes y después de todo procedimiento de reducción.

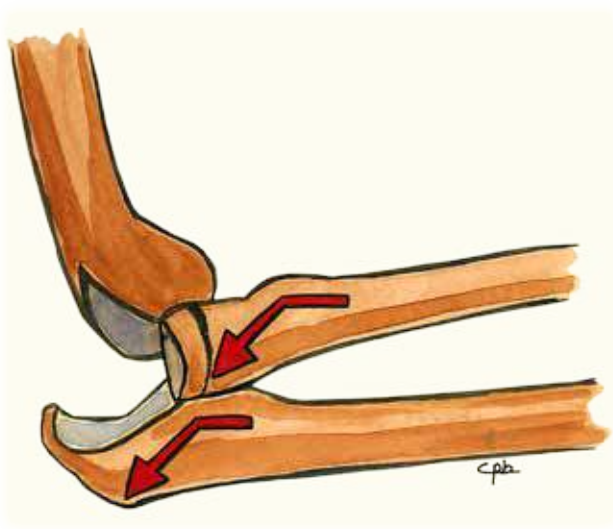


Figura 9-3 Dirección del desplazamiento óseo en una luxación posterior del codo.

Estudio imagenológico

El diagnóstico se confirma con el estudio imagenológico del codo que incluye *radiografías AP y lateral*, antes y después de la reducción. Las *radiografías oblicuas* se utilizan para descartar la presencia de fracturas asociadas: apófisis coronoides, cabeza del radio y capitelum.

El TAC es útil para ver el detalle de la superficie articular, el grado de desplazamiento de los fragmentos y eventuales fracturas asociadas. El angio TAC o arteriografía se deben solicitar ante la sospecha de lesión vascular.

Tratamiento

En el caso de las luxaciones posteriores el procedimiento de elección es la reducción ortopédica o también llamada reducción cerrada. Para esto es primordial una adecuada analgesia y sedación.

Siempre se debe realizar la evaluación neurovascular de la extremidad como examen de rutina antes y después del procedimiento de reducción.

En estos casos el procedimiento de reducción se lleva a cabo mediante una maniobra de tracción suave y sostenida de la extremidad, con el antebrazo en supinación ejerciendo tensión directa sobre la punta del olecranon, lo que general-

mente produce un “clunk” audible cuando el codo se reduce. Posterior al procedimiento *siempre se debe verificar la reducción mediante radiografías de control AP y lateral de codo* y descartar la aparición de fracturas secundarias a la reducción. Existe otros métodos de reducción cerrada, por ejemplo la *maniobra de Parvin*, que se lleva a cabo con el paciente en decúbito prono, el brazo apoyado sobre una mesa y el antebrazo colgando con el codo en flexión de 90°, con un acolchado justo proximal al codo (FIGURA 9-4). En esta posición, se ejerce tracción suave desde la muñeca o se aplica un peso aproximado de 4-5 kg que cuelgue desde la muñeca. La reducción puede ocurrir en forma espontánea a los pocos minutos con una adecuada relajación o si es necesario, se ejerce presión sobre el ólecranon para corregir el desplazamiento.

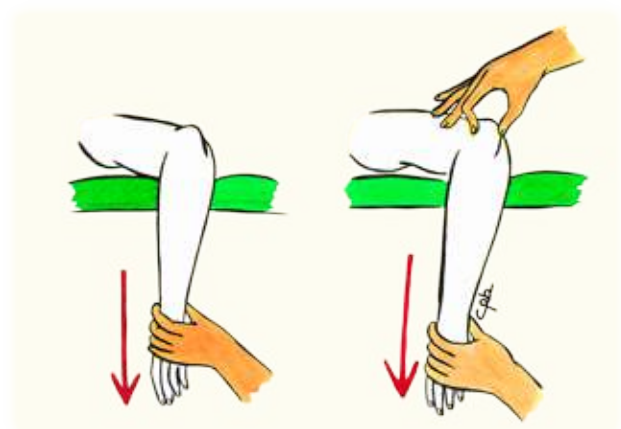


Figura 9-4 Maniobra de Parvin para reducción de luxación posterior de codo.

Posterior a cualquier maniobra de reducción, el codo debe ser inmovilizado en 90° de flexión con un cabestrillo por aproximadamente 7 días, aunque se permiten movimientos activos precoces para evitar la rigidez. En los casos donde posterior a la reducción se comprueba una articulación inestable en el plano mediolateral o anteroposterior, el tratamiento definitivo es habitualmente de tipo quirúrgico. En general el pronóstico funcional del codo es bueno, pero con frecuencia se observa una pérdida de 5° a 10° de extensión si se compara con el codo sano.

Complicaciones

- **Rigidez articular.**
- Osificación heterotópica.
- La asociación de luxación de codo con fractura de la coronoides y cabeza del radio (también llamada cúpula radial) se conoce como “*triada terrible*”. En este caso el paciente debe ser “derivado precozmente” para evaluación y tratamiento a un centro de especialidad a fin de evitar graves secuelas funcionales.
- Una luxación de codo no reducida de más de 1 semana de evolución requiere reducción quirúrgica abierta.

Fracturas del extremo proximal del radio

Conceptos claves

Las fracturas de la cabeza o cúpula del radio constituyen 1/3 de todas las fracturas del codo. El mecanismo de lesión es generalmente indirecto, por una caída con apoyo sobre la extremidad en hiperextensión (carga axial de la cúpula del radio contra el capitulum). Puede asociarse a desgarro de la membrana interósea, lo que causa migración proximal del radio y la subsecuente luxación radio-ulnar distal (*lesión de Essex-Lopresti*), que debe sospecharse en todo paciente con fractura de cúpula radial y dolor de muñeca.

Clasificación

La clasificación de Mason establece la existencia de 4 tipos (FIGURA 9-5):

Clasificación de Mason	
Tipo I	Fractura no desplazada
Tipo II	Fractura articular desplazada (> 2 mm)
Tipo III	Fractura articular desplazada y cominuta
Tipo IV	Fractura de cúpula del radio asociada a luxación del codo

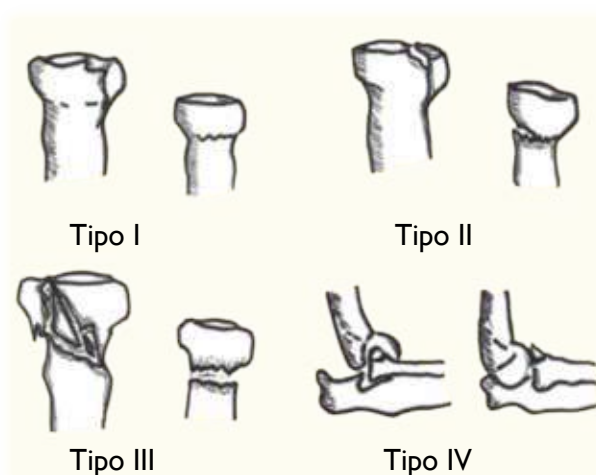


Figura 9-5- Clasificación de Mason.

Clínica

- Dolor generalizado del codo o localizado en la cúpula del radio.
- Impotencia funcional del codo y mano con debilidad para la prensión (puño débil).

- Aumento de volumen y equimosis (habitualmente más tardíos).
- Bloqueo articular a la pronosupinación del antebrazo.
- Compromiso neurológico: evaluar la función del nervio radial y ulnar.
- Lesión vascular en especial con luxación: evaluar pulso radial y ulnar.

Estudio imagenológico

El estudio debe incluir *radiografías AP y lateral de codo*, y como complemento una *proyección oblicua* que permite una mejor visualización de la cúpula radial (FIGURA 9-6). La utilidad del TAC es fundamental en fracturas con compromiso intraarticular ya que permite detallar los rasgos y fragmentos para una adecuada planificación quirúrgica.

Tratamiento conservador

Aquellas fracturas no desplazadas (Mason I) sin bloqueo de la movilidad articular.

Fase aguda: cabestrillo y AINES.

Control: con radiografía AP y lateral a los 7 y 14 días de evolución para evaluar desplazamiento.

Rehabilitación: iniciar movilidad precoz aproximadamente a los 10 a 14 días de evolución para evitar rigidez. Evitar las cargas axiales del antebrazo por 6-8 semanas postlesión.

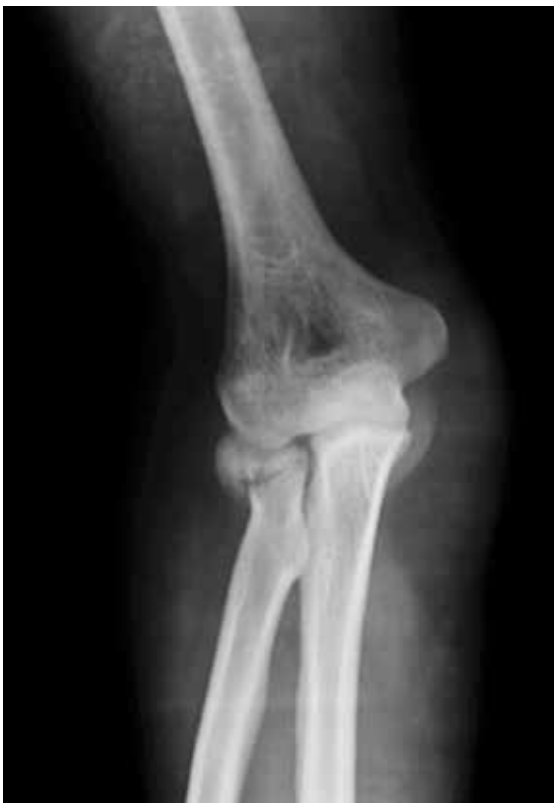

Figura 9-6- Radiografía de codo AP. Fractura de cúpula radial.

Tratamiento quirúrgico

1. Fracturas articulares desplazadas (Mason II) de más de 2 mm.
2. Fracturas articulares conminutas (Mason III). FIGURA 9-7.
3. Fracturas articulares con bloqueo articular.

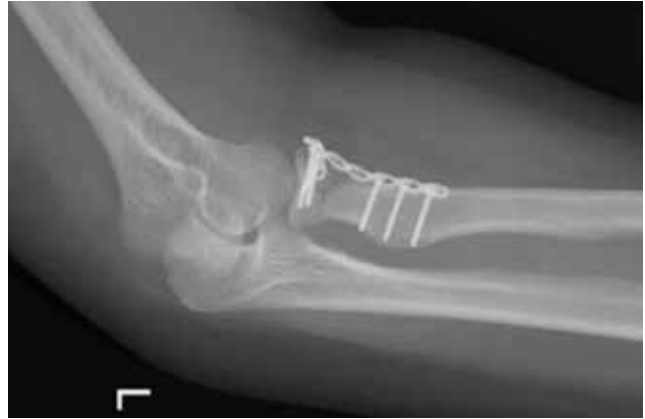

Figura 9-7. Radiografía de codo. Fractura de cúpula radial desplazada conminuta operada con OTS.

Lesiones por sobreuso

Epicondilitis lateral

Cuadro clínico caracterizado por dolor a nivel del epicóndilo en el origen musculotendíneo de grupo extensor de la muñeca. También conocida como el “codo del tenista”. La estructura musculotendínea más importante a nivel del epicóndilo es el tendón extensor común que incluye: extensor radial largo del carpo, extensor radial corto del carpo, extensor digital común y extensor ulnar del carpo. De estos, el que se ve más frecuentemente comprometido es el extensor radial corto del carpo (ERCC), ya que es uno de los principales estabilizadores de la muñeca. (FIGURA 9-8)

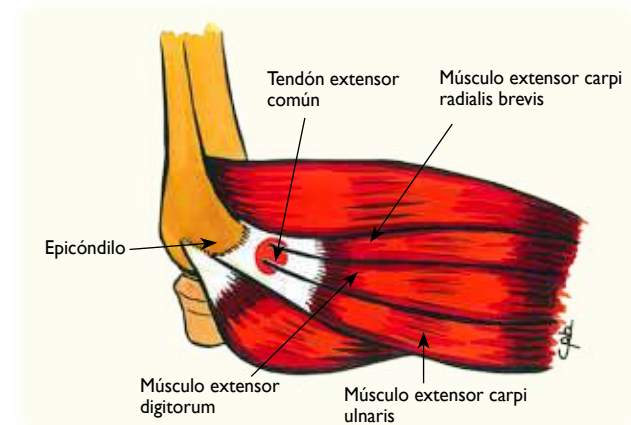


Figura 9-8. Inflamación a nivel del origen de la musculatura extensora de la mano.

Epidemiología

Afecta típicamente al grupo etario entre los 40-50 años, pero abarca un rango de los 12 a 80 años, sin predominio por sexo. EL 75% de los casos ocurre en el brazo dominante. Se puede asociar a causas laborales y deportivas.

Fisiopatología

Inicialmente el microtrauma repetido genera un corto proceso inflamatorio el que evoluciona a nivel local hacia un daño en las fibras colágenas afectándose su irrigación y alterando las terminaciones nerviosas locales (hiperplasia angiofibroblástica) transformándose así en una patología crónica o degenerativa (tendinosis o tendinopatías).

Clínica

- Dolor en cara lateral de codo al realizar actividades de la vida diaria, trabajo o deportes.
- Se reproduce con la supinación o extensión de muñeca contrarresistencia, particularmente con el codo en extensión completa.
- Es un dolor localizado inmediatamente distal al epicóndilo lateral sobre el origen de los tendones extensores.
- Puede irradiarse hacia el antebrazo o brazo.
- A menudo de inicio insidioso e intensidad variable.

Examen físico

- Extensión activa de dedos y muñeca contrarresistencia reproduce intenso dolor epicóndileo, sobre todo con el codo en extensión (FIGURA 9-9). Supinación contra resistencia también puede gatillar dolor.
- El área de máxima sensibilidad se encuentra 2 a 5 mm distal y anterior al punto medio del epicóndilo lateral.
- Los rangos de movilidad activos y pasivos del codo se encuentran conservados.

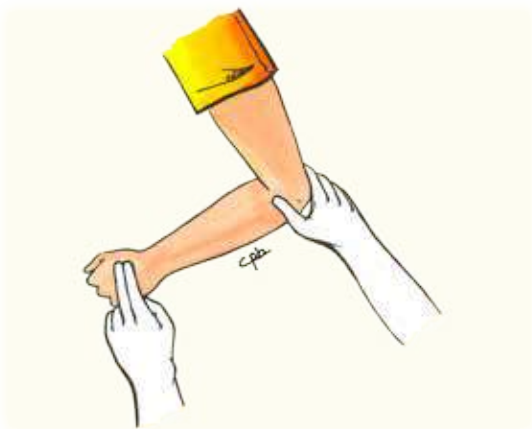

Figura 9-9. Dolor localizado a nivel del epicóndilo que aumenta a la extensión de la muñeca contrarresistencia.

Diagnóstico

Es clínico basado en la historia y hallazgos del examen físico. Frente a la duda diagnóstica, el examen de elección es la *Ecografía de partes blandas del codo*. La radiografía a menudo es normal.

Tratamiento

Se debe indicar en primera instancia el tratamiento conservador con el fin de disminuir el dolor y así poder iniciar una rehabilitación precoz y progresiva. Este manejo lo podemos dividir en 3 fases:

Fase 1:

1. **Reposo** de las actividades que produzcan las molestias, sin llegar a la inmovilización ya que puede generar atrofia y afectar a la rehabilitación a futuro.
2. **Hielo local** 3 a 4 veces/día por los primeros 3 días para lograr efecto analgésico y antiinflamatorio.
3. **AINES** por 7 a 10 días
4. **Ortesis del codo:** se instala 4 a 5 cm distal al epicóndilo con el fin de evitar la transmisión de fuerzas hacia proximal disminuyendo así la tensión del tendón extensor común en su origen epicóndileo.
5. **Fisioterapia:** corriente galvánica de alto voltaje (TENS) y masoterapia y crioterapia.
6. **Inyección de corticoides** si no existe una respuesta favorable al tratamiento descrito previamente.

Fase 2: Una vez que los síntomas hayan disminuidos, se inicia una terapia en base a ejercicios activos y pasivos asistidos orientada a la elongación y fortalecimiento del grupo extensor de la muñeca, de preferencia en base a ejercicios isométricos progresivos y concéntricos. Finalmente se agregan actividades de simulación laboral o deportiva.

Fase 3: Corresponde al retorno deportivo o laboral, siempre en forma gradual. Tanto el deportista como su entrenador deben identificar errores en la técnica o el equipamiento que hayan podido originar la lesión e intentar corregirlo. El 5-15% de los casos va a recidivar, sin embargo, serán pacientes que vuelven a repetir las condiciones que lo llevaron a sufrir la lesión.

Si el tratamiento conservador fracasa luego de 6 meses, se puede plantear un tratamiento quirúrgico que consiste en eliminar las zonas degenerativas y disminuir la tensión epicóndilea por medio de transferencias tendinosas.

Epicondilitis medial o epitrocleitis

También llamado “codo del golfista” o “entesitis medial del codo”, es una patología de características muy similares a la epicondilitis, pero se manifiesta en la zona de origen del tendón flexor común y pronador redondo (FIGURA 9-10)

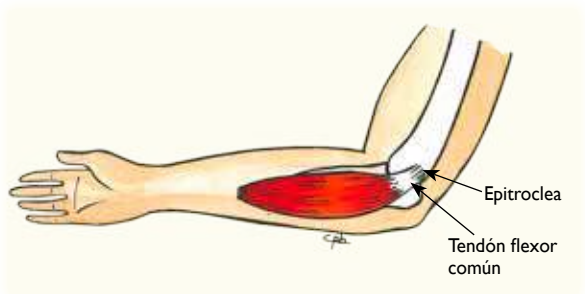


Figura 9-10. Origen de musculatura flexora de la mano a nivel de la epitroclea.

Epidemiología

La población en riesgo la constituyen aquellos deportistas y trabajadores que realizan labores manuales repetitivas o sobrecargas de la musculatura flexora y pronadora. Es 7 veces menos frecuente que la epicondilitis lateral. Habitualmente ocurre entre los 40-50 años, sin predominio por sexos, y en el 75% de los casos afecta la extremidad dominante.

Mecanismo

Toda actividad que requiera de un mecanismo repetitivo con uso de musculatura flexora y pronadora puede provocar una epitrocleitis. Aquí se aplican los mismo conceptos fisiopatológicos que en la epicondilitis.

Historia

- Dolor en cara medial de codo al realizar sus actividades diarias de forma repetitiva. Se reproduce con la prona-

ción o flexión de muñeca contrarresistencia, particularmente con el codo en extensión completa.

- Es un dolor localizado inmediatamente distal al epicóndilo medial sobre la masa de tendones flexores.
- Puede irradiarse hacia el antebrazo o brazo.
- A menudo de inicio insidioso e intensidad variable.

Examen físico

- Flexión activa de dedos y muñeca contrarresistencia reproduce de forma intensa el dolor, sobre todo con el codo en extensión. Pronación contrarresistencia también puede gatillar dolor.
- El área de máxima sensibilidad se encuentra 2 a 5 mm distal y anterior al punto medio del epicóndilo medial
- Los rangos de movilidad activos y pasivos del codo se encuentran conservados.

Diagnóstico

Es clínico de regla, apoyado en la historia y examen físico. El estudio imagenológico presenta los mismos conceptos descritos para la epicondilitis. La RM sigue siendo un estudio complementario, sobre todo el estudio del ligamento colateral medial del codo. Frente a la sospecha de atrapamiento nervio ulnar podemos indicar una electromiografía.

Tratamiento

Es exactamente igual al descrito para la epicondilitis. Las fases presentan los mismos conceptos y tiempos, al igual que las tasas de éxito y recidiva.

Autoestudio

1. ¿Cómo influye la anatomía del codo en su estabilidad?
2. ¿Cuál sería un enfrentamiento práctico para distinguir la etiología de patología frecuente?
3. ¿Cómo se sospechan y confirman las lesiones traumáticas?
4. ¿Cuál es el mecanismo más común involucrado en las luxaciones de codo? ¿Cuáles son sus riesgos y complicaciones? ¿Cómo se clasifican y tratan?
5. Describa la historia y examen físico característicos de una fractura de cúpula radial. ¿Conoce alguna clasificación que oriente al tratamiento?
6. ¿Cuándo sospecharía una epicondilitis lateral o medial? Describa los músculos involucrados en cada caso y el tratamiento de elección.

Referencias sugeridas para este capítulo

1. Anatomía y biomecánica del codo: <http://www.orthobullets.com/sports/3078/elbow-anatomy-and-biomechanics>
2. Luxación de codo: <http://www.orthobullets.com/trauma/1018/elbow-dislocation>
3. Epicondilitis lateral y medial: <http://www.orthobullets.com/sports/3082/lateral-epicondylitis-tennis-elbow>
4. Fractura de cúpula radial: <http://www.orthobullets.com/trauma/1019/radial-head-fractures>

Patología de muñeca y mano

Dra. Rayén Aránguiz Borgeaud

10

Fractura de la epífisis distal del radio

Epidemiología

La primera descripción del patrón de la fractura de muñeca o del extremo distal del radio (EDR) fue realizada por Colles en 1814. Corresponden al *15-45% de las consultas traumatológicas por fracturas* y se calcula que la incidencia anual es de 53:10.000 habitantes, siendo la relación general *hombre/mujer: 1/2,3*. La distribución en la población es bimodal teniendo mayor riesgo los *pacientes pediátricos*, en los que un 25% de las fracturas involucran la epífisis distal del radio, y los *mayores de 60 años* que presentan un claro predominio *femenino 3-4/1*. Estos últimos se caracterizan por tener mecanismos de *baja energía* y pertenecer al grupo de las fracturas asociadas a osteoporosis. Otro grupo interesante de analizar son aquellos pacientes jóvenes (20-40 años) que presentan baja incidencia, asociadas a lesiones complejas secundarias a mecanismos de *alta energía*.

Anatomía

El extremo distal del radio, que corresponde a sus 4 cm más distales, presenta una superficie articular radio-carpiaca con facetas para el hueso escafoides y semilunar, y una radio-ulnar distal (FIGURA 10-1). Está formado por hueso esponjoso, cubierto por una cortical volar gruesa resistente a fuerzas de compresión, mientras que la dorsal es más débil y soporta fuerzas de tensión. Las cargas se reparten en un 80% al radio y 20% al ulna en una muñeca en posición neutra.

Historia clínica

Clásicamente existe el antecedente de un paciente mayor que refiere una *caída a nivel con apoyo de muñeca en extensión*. La caída sobre la mano genera una fuerza axial que se transmite desde los huesos del carpo contra la epífisis radial (impactación) en conjunto con un movimiento de flexión dorsal violento de la muñeca (*desviación dorsal*), cuando esta choca contra el suelo (FIGURA 10-2).

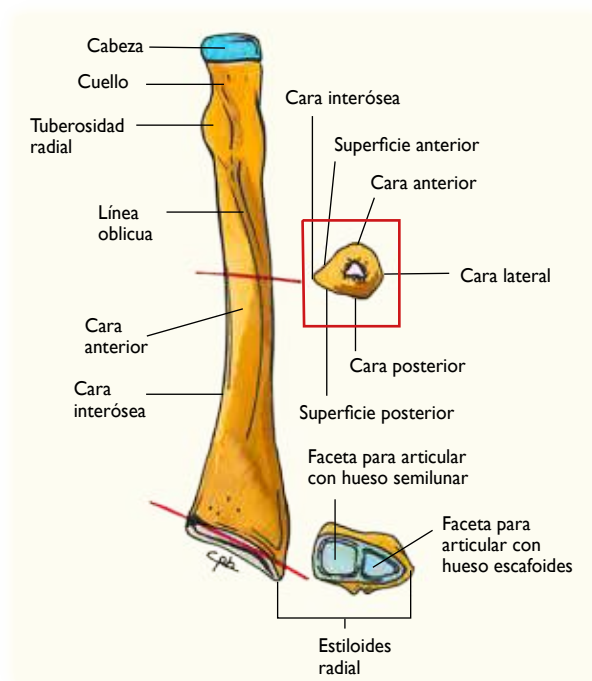


Figura 10-1. Anatomía del radio. Sección transversal en tercio medio y epifisiario distal.

En el paciente joven este mismo mecanismo es más probable que provoque una fractura de escafoides. Dependiendo de la calidad del hueso y de la energía involucrada, pueden coexistir una gran variedad de lesiones, desde esguinces, fracturas simples o complejas, hasta luxaciones radio-carpiacas.

Cuadro clínico característico:

1. Mujer mayor de 60 años.
2. Antecedente de caída de bruceos (o de espalda) apoyando la mano extendida contra el suelo.
3. *Dolor intenso* en la muñeca, *aumento de volumen y equimosis*.
4. Deformaciones características (FIGURAS 10-2 Y 10-3)
 - a) En la radiografía lateral se puede ver un desplazamiento dorsal de la epífisis radial, esto se traduce

clínicamente en una deformación dorsal “*en dorso de tenedor*”.

- b) En la visión AP hay una desviación radial de la región epifisiaria, carpo y mano, clínicamente descrita como desviación “*en bayoneta*”.
 - c) *Impactación de la epifisis radial sobre la metáfisis*. Radiológicamente se observa una línea radiopaca de mayor densidad a nivel de la fractura. Clínicamente se aprecia una prominencia anormal del extremo distal del radio por acortamiento de la longitud del radio.
5. Impotencia funcional.
 6. Evaluación neurovascular: el nervio mediano se ve afectado hasta en un 33% de los casos.

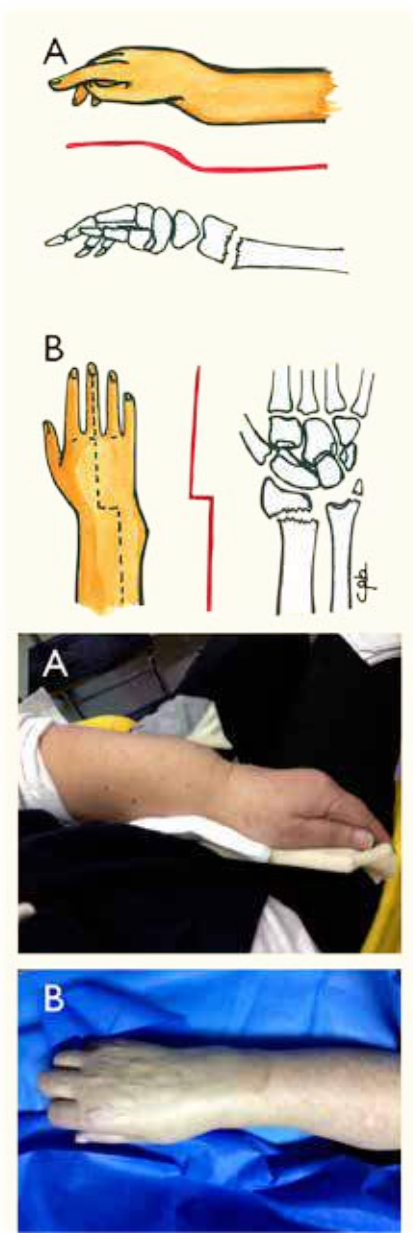
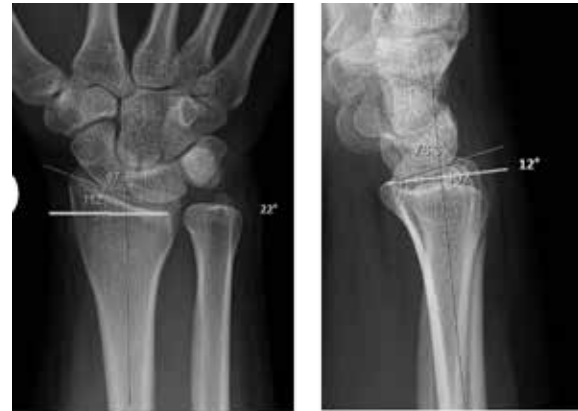
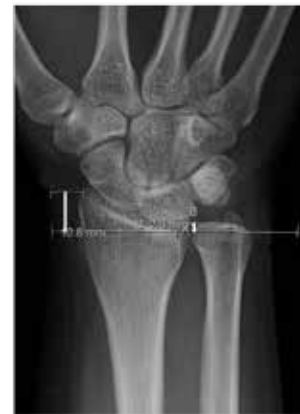
Figura 10-2. Deformidad en dorso de tenedor (A) y en bayoneta (B).



Índice coronal (22°)

Índice sagital (12°)



Altura radial (10,8 mm)
y varianza ulnar (2 mm)

Figura 10-3. Mediciones radiográficas de una muñeca normal.

Imagenología

Se debe solicitar *radiografías de muñeca anteroposterior y lateral*, con el propósito de objetivar: (FIGURAS 10-3 Y 10-4).

- Desviación dorsal y radial de la epífisis.
- Magnitud de la impactación epifisiaria en la metáfisis.
- Carácter de la fractura: rasgo transversal simple o cominuto, compromiso intraarticular, existencia de lesiones asociadas (luxación de semilunar, fractura de escafoides, etc.).
- Siempre se deben realizar las siguientes mediciones (FIGURA 10-3)
 - *Ángulo o índice frontal o coronal*: normal entre 22-24° hacia ulnar.
 - *Ángulo o índice sagital*: normal entre 10-12° hacia volar.
 - *Varianza ulnar*: una ulna -2 +2 mm.
 - *Altura radial*: 7-12 mm.

Frente a la sospecha de un rasgo de fractura con compromiso articular se puede complementar el estudio con TAC para evaluar el grado de desplazamiento, conminución y planificación quirúrgica.

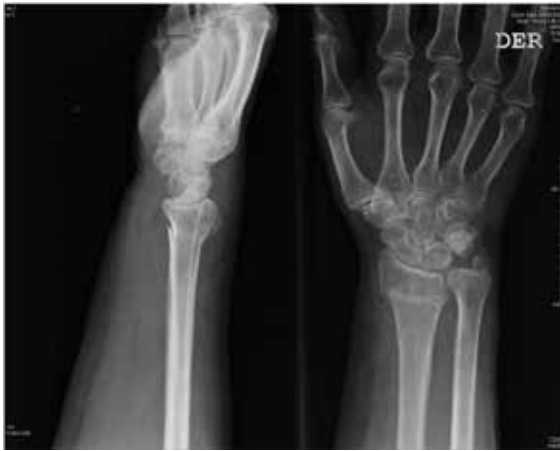

Figura 10-4. Radiografía de muñeca con fractura EDR. Proyección lateral (A) y AP (B).

Tratamiento

Siempre se debe intentar una reducción cerrada con el fin de lograr parámetros anatómicos aceptables, sin embargo, existen algunos casos donde el tratamiento será quirúrgico. Restaurar los parámetros anatómicos nos permitirá obtener una muñeca sin dolor, funcional (movilidad y fuerza) y minimizar el riesgo de una artrosis postraumática.

Tratamiento ortopédico

1. **Analgesia/Anestesia focal:** uso de AINES endovenosos para controlar el dolor. También se puede agregar anestesia intrafocal con lidocaína 2% (5 cc) en la fractura previo a la reducción.
2. **Reducción mediante tracción y contracción:** deben considerarse las tres principales desviaciones presentes: impactación, dorsalización y radialización (FIGURA 10-5). Se debe corregir en forma sucesiva cada una de ellas:
 - a. **Tracción** mantenida y controlada para desimpactar los fragmentos (con tracción de ayudante).
 - b. **Hiperflexión** para reducir la desviación dorsal.
 - c. **Ulnarización** desviación hacia ulnar de la muñeca para reducir la desviación radial.

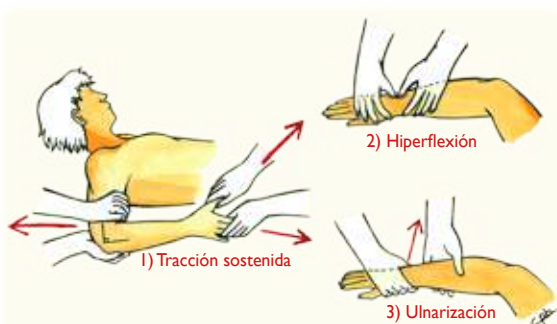


Figura 10-5. Maniobra de reducción mediante tracción y contracción.

3. **Inmovilización:** una vez realizada la reducción, se debe inmovilizar con un *yeso braquio palmar (BP)*, bien moldeado con la mano ligeramente ulnarizada y en flexión palmar. El yeso puede ser cerrado o abierto dependiendo de la magnitud del edema de partes blandas. Si se decide dejar yeso cerrado el paciente debe ser controlado dentro de las 24 horas para descartar signos de compresión. También se puede utilizar una valva en U (Sugar tong) que logra una inmovilización parcial. El sugar tong permite definir en forma temprana un eventual tratamiento quirúrgico ya que en las fracturas inestables se perderá la reducción dentro de los primeros días.
4. **Radiografías postreducción:** permite objetivar el resultado de la reducción mediante la medición de los índices anatómicos ya descritos.
5. **Seguimiento:** control clínico y radiológico a los 7 días para evaluar el estado de la reducción y la estabilidad de la fractura:
 - a. *Pérdida de reducción:* refleja una fractura inestable y por lo tanto un eventual tratamiento quirúrgico.
 - b. *Mantenimiento de la reducción:* En este caso se mantiene el yeso braquio-palmar por 3 semanas con control radiológico cada 7-10 días. Pasada la tercera semana, si la evolución clínica ha sido favorable es posible cambiar el tratamiento a un yeso antebraquiopalmar (ABP) hasta completar 6 semanas.

Durante todo el período que dura el tratamiento ortopédico es fundamental hacer hincapié en los ejercicios de movilidad activa de los dedos, esto a fin de favorecer la funcionalidad posterior de la extremidad y evitar la aparición de un síndrome de dolor regional complejo (SDRC).

Tratamiento quirúrgico

En el caso de inestabilidad (Criterios de La Fontaine TABLA 10-1), irreductibilidad o pérdida de reducción en los controles radiológicos sobre todo en pacientes jóvenes y activos, se prefiere el tratamiento quirúrgico. Otra posible indicación son aquellas fracturas intraarticulares con escalones > 2 mm postreducción, ya que aumenta la posibilidad de artrosis. Existen distintos sistemas de reducción y OTS:

- Abordajes limitados con uso de agujas Kirschner.
- Reducción abierta y fijación interna con placas y tornillos.
- Fijador externo.

Tabla 10-1. Criterios de LaFontaine

1.	Índice Sagital > 20°
2.	Conminución posterior
3.	Escalón articular o compromiso articular
4.	Fractura de ulna distal
5.	Edad >60 años
*3 o más criterios indican alta probabilidad de inestabilidad	

Complicaciones

- **Inmediata:** síndrome tunel carpiano agudo. Edema compresivo dentro del yeso con un síndrome compartimental. Contractura isquémica de Volkmann.
- **Precoz:** rigidez secundaria a edema. Lesión tendinosa posquirúrgica.
- **Tardía:** síndrome dolor regional complejo (enfermedad de Sudeck), artrosis, consolidación viciosa.

Fractura de escafoides carpiano

Epidemiología

Corresponde a la fractura más frecuente de los huesos del carpo (60-70%) (FIGURA 10-6). Comúnmente se producen por mecanismos de mediana energía en *adultos jóvenes (15-30 años)*, el 90% es en hombres. La zona que más frecuentemente se fractura es la cintura del escafoides (80%).

En la primera consulta, estas fracturas pueden pasar desapercibidas y ser confundidas con un esguince de muñeca.

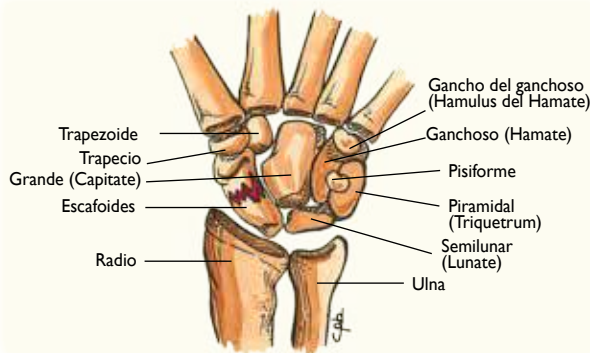


Figura 10-6. Hueso del carpo. Fractura de escafoides.

Historia clínica

La historia más clásica es la de un hombre joven cuyo mecanismo es una caída con la muñeca extendida o mano empuñada durante una práctica deportiva (FIGURA 10-7).

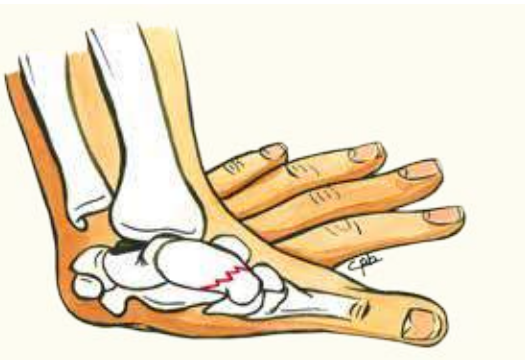

Figura 10-7. Hueso del carpo. Fractura de escafoides por caída a nivel con muñeca en hiperextensión.

Al examen físico se deben buscar signos dolorosos sugerentes de una fractura de escafoides:

- *Compresión axial del pulgar.*
- *Palpación del tubérculo del escafoides.*
- *Sensibilidad en la tabaquera anatómica.*
- *A la radialización de la muñeca.*

La presencia de estos signos en forma concomitante tiene una sensibilidad cercana al 100%, pero solo un 74% de especificidad.

Imagenología

Frente a la sospecha se debe solicitar “radiografía de escafoides” que incluye 4 proyecciones dado la dificultad para visualizar este hueso y eventuales rasgos de fracturas.

En la primera consulta hasta un 25% de las fracturas no se visualizarán en la radiología simple. Por lo tanto, este estudio debe ser repetido a los 10-14 días (la esclerosis del rasgo de fractura facilita su detección). Durante este período se debe mantener inmovilizada la muñeca con un yeso ABP con pulgar. Otra posibilidad es complementar las imágenes con TAC o RM. La tasa de detección es similar para estos dos últimos exámenes (95%).

Clasificación

- **Sitio anatómico y desplazamiento (Herbert):** predice la posibilidad de no unión y la aparición de necrosis avascular (NAV). La no unión del escafoides como la NAV se relacionan directamente con el tipo de irrigación *terminal y retrógrada* de este hueso, siendo más alto el riesgo mientras más proximal sea la fractura. (FIGURAS 10-8 Y 10-9).
 - 1/3 proximal (70-100%).
 - 1/3 medio (30%).
 - 1/3 distal (0-5%).

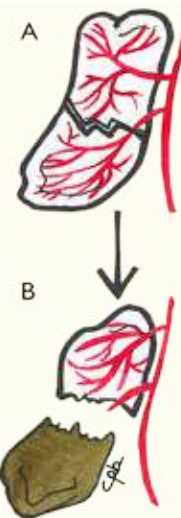


Figura 10-8. Irrigación terminal del hueso escafoides (A). Necrosis del tercio proximal (B).

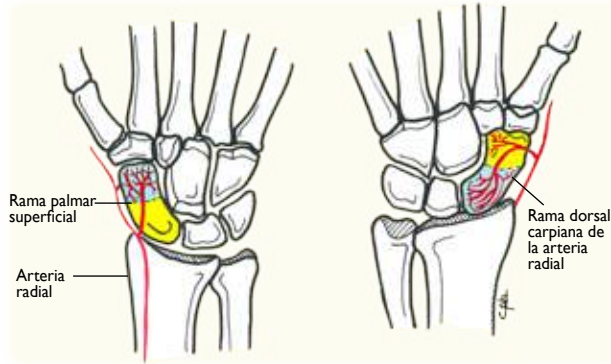


Figura 10-9. Vascularización extraósea del hueso escafoides.

Tratamiento

- a. **Ortopédico:** utilizado en fracturas no desplazadas, se inmoviliza la extremidad con un yeso ABP con pulgar por 8 a 12 semanas. La duración del período de inmovilización está determinada por la presencia de signos radiológicos de consolidación ósea y ausencia de signos clínicos dolorosos. Si existen dudas se puede complementar el estudio con TAC.
- b. **Quirúrgico:** está indicado cuando existe:
 - o Desplazamiento mayor de 1 mm.
 - o Fracturas de polo proximal.
 - o Grandes angulaciones.
 - o Fracturas asociadas a inestabilidad carpiana.

Complicaciones

- o Mala unión.
- o Retardo de la consolidación.
- o No unión o pseudoartrosis.
- o Necrosis avascular.
- o Artrosis postraumática.

Fractura de metacarpianos

Epidemiología

Son la segunda fractura más frecuente de la mano. Suelen pasar desapercibidas en pacientes politraumatizados. La más frecuente es la del cuello del quinto metacarpiano o *fractura del boxeador*.

Historia clínica

El mecanismo indirecto es el más común, golpe en el eje axial con la mano empuñada, pero también puede ser secundaria a traumatismos directos como contusiones y aplastamientos.

Se presentan con dolor, aumento de volumen y en algunos casos deformidad evidente. Es importante descartar la presencia de *clinodactilia*, que refleja un desplazamiento

rotacional de las fracturas, que pueden derivar en graves secuelas funcionales. (FIGURA 10-10).

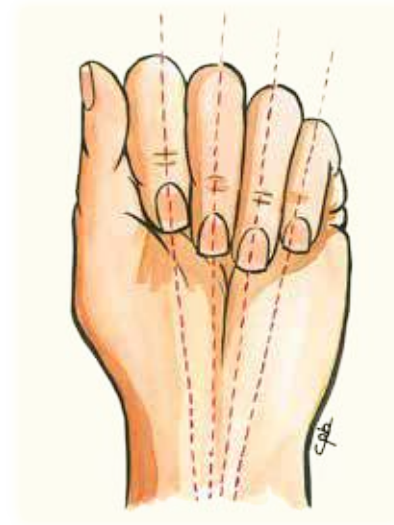

Figura 10-10. Orientación normal de los rayos flexores al realizar puño completo. No se observa clinodactilia.

Imagenología

El diagnóstico se confirma con radiografías AP y oblicua de mano.

Clasificación

Solo se realiza una descripción del rasgo de fractura, ubicación, tipo, grado de desplazamiento, compromiso articular, etc.

Tratamiento

1. **Ortopédico:** en la gran mayoría de los casos estas fracturas tienen buenos resultados con este tipo de tratamiento (85%), *yeso ABP en posición de intrínseco plus* (extensión de 30° de muñeca y flexión de 70° de metacarpo falángica, FIGURA 10-11) o *con un yeso ABP moldeado a la cabeza de los metacarpianos durante 3 semanas*. Este tipo de inmovilización permite la movilidad precoz de los dedos evitando la rigidez. Terminado el período de inmovilización debe iniciarse la rehabilitación.

Las deformidades tolerables son:

- Acortamientos menores de 2 a 5 mm, ya que cada 2 mm de acortamiento de un metacarpiano habrá una pérdida de extensión de 7°.
- Angulaciones del cuello:
 - o Índice y medio 10-20°
 - o Anular 30-40°
 - o Meñique 50-60°

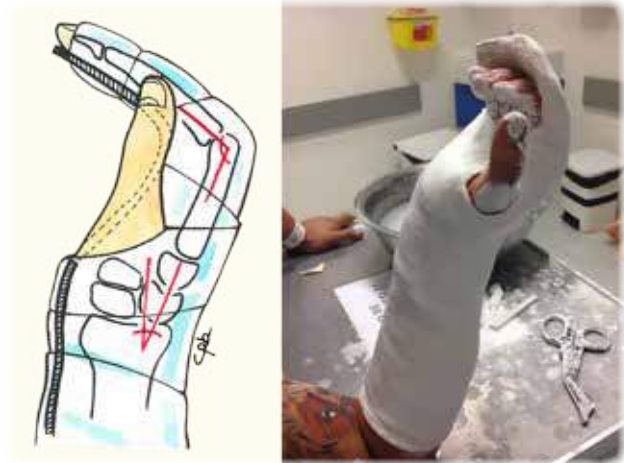


Figura 10-11- Yeso antebraquiopalmar en posición intrínseco plus.

2. Quirúrgico:

- Fractura irreductible con parámetros no tolerables.
- Fractura expuesta.
- Fracturas múltiples.
- Fracturas intraarticulares con más de un 25% de compromiso de la superficie articular y más de 1 mm de escalón.
- Fractura con deformidades rotacionales (clinodactilia).

Especial mención requieren algunas fracturas clásicas.

- **Fractura del cuello del 5° metacarpiano:** es la fractura de metacarpiano más frecuente. El mecanismo habitual es un golpe de puño, se produce un desplazamiento del fragmento distal del 5° metacarpiano hacia palmar. Se utiliza la maniobra de Jahss, para reducir, y luego se inmoviliza según lo mencionado anteriormente. (FIGURA 10-12).

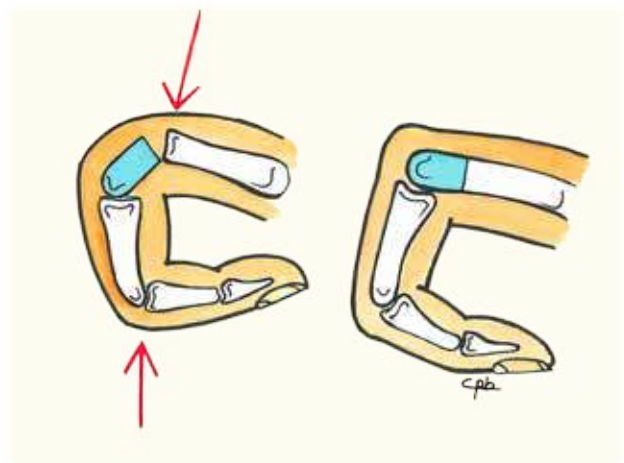


Figura 10-12. Maniobra de Jahss para la reducción de una fractura de metacarpiano con deformidad angular.

- **Fractura de Bennett:** corresponde a una fractura intraarticular de rasgo único a nivel de la base del primer metacarpiano. El tratamiento habitualmente es quirúrgico.

- **Fractura de Rolando:** similar a la fractura de Bennett, pero de rasgo múltiple ("T" o "Y"). También de tratamiento quirúrgico en la mayoría de los casos.

Esguince interfalángico

La lesión ligamentosa más frecuente en la mano es la de la interfalángica proximal (IFP). La estabilidad está dada por la placa volar y los dos ligamentos colaterales. (FIGURA 10-13).

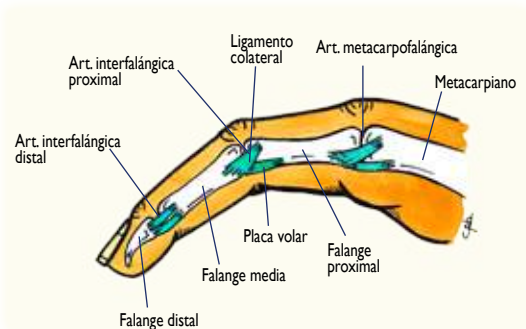


Figura 10-13. Dedo en flexión. Visión lateral.

Clinica

Generalmente se presenta en personas jóvenes, deportistas o trabajadores manuales. El cuadro incluye historia de compresión axial con hiperextensión o desviación medio-lateral de la articulación. El paciente consulta por dolor y aumento de volumen local. Los esguinces y las luxaciones en general se dan en el plano anteroposterior y no en el lateral (FIGURA 10-14), siendo más frecuente la desviación dorsal.

Si el dolor lo permite se puede examinar al paciente realizando pequeños movimientos de varo-valgo buscando algún signo de inestabilidad, clasificándose estas lesiones en 3 grados.

- Sin inestabilidad.
- Laxitud anormal ante la presión.
- Inestable.

Estudio

Se debe solicitar radiografías del dedo AP, lateral y oblicuas para descartar lesiones óseas asociadas y/o signos indirectos de inestabilidad. Por ejemplo, ver el *signo de la V* que denota subluxación de la IFP a dorsal (FIGURA 10-14).

Tratamiento

Depende si son lesiones estables o inestables. En el caso de las lesiones estables consiste en inmovilización por una semana con una férula o embarrilamiento con el dedo adyacente y luego comenzar con una movilización activa y pre-

coz de acuerdo a la tolerancia del paciente con el propósito de evitar secuelas rígidas. En el caso de existir inestabilidad articular es recomendable derivar a un especialista.

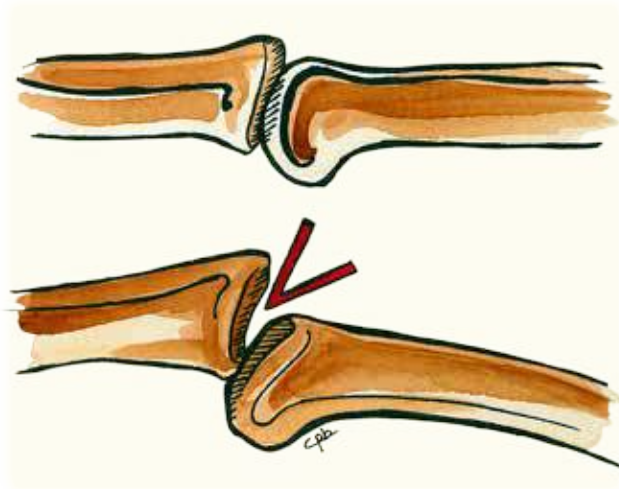


Figura 10-14. Subluxación interfalángica.

Fractura de las falanges

Epidemiología

Son las fracturas más frecuentes en la mano, la más afectada es la F3 y pueden estar asociadas a lesiones de la lámina, lecho y matriz ungueal, muchas veces con exposición ósea.

Historia clínica

Los mecanismos más frecuentes son caídas con apoyo sobre la falange afectada o golpe directo tipo aplastamiento. Constituyen gran parte de las consultas en las instituciones que atienden accidentes laborales.

La clínica se caracteriza por dolor, inflamación, deformidad e impotencia funcional del dedo afectado, en algunos casos se acompañan de daño de partes blandas debiendo descartarse exposición ósea y lesiones vasculonerviosas o tendíneas.

Imagenología

El estudio se realiza con *radiografías de la mano AP y oblicuas*, complementado con imágenes focalizadas AP y lateral del dedo afectado.

Clasificación

Se basa en el tipo de rasgo de fractura y el grado o porcentaje de compromiso de la superficie articular. A su vez, se debe describir la presencia de subluxación o luxación (FIGURAS 10-15 Y 10-16).

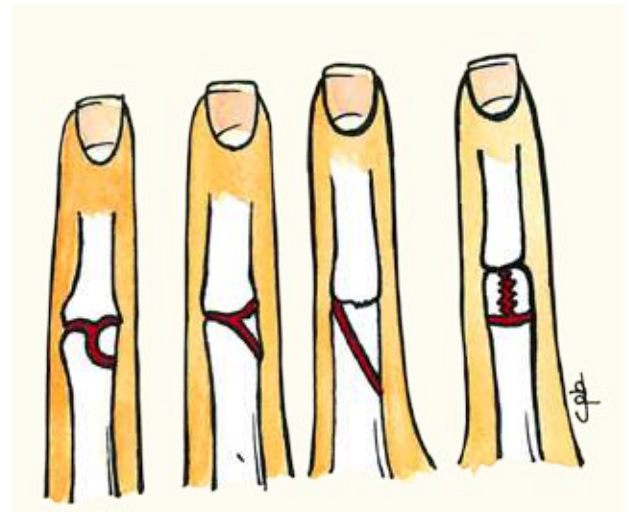


Figura 10-15. Tipos de rasgo de fracturas de las falanges.

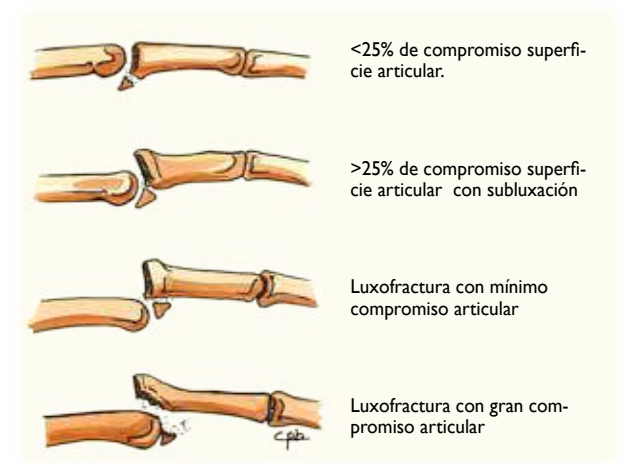


Figura 10-16. Grado de compromiso articular y presencia de subluxación y luxación.

Especial mención merece la fractura de la base de la falange distal o Mallet fracture. Se produce por una compresión axial de la interfalángica distal (IFD) en hiperflexión, con lo que se produce un arrancamiento de la inserción del tendón extensor en la base de F3 provocando una fractura por avulsión. La interfalángica distal queda en flexión sostenida (dedo en martillo) FIGURA 10-17.

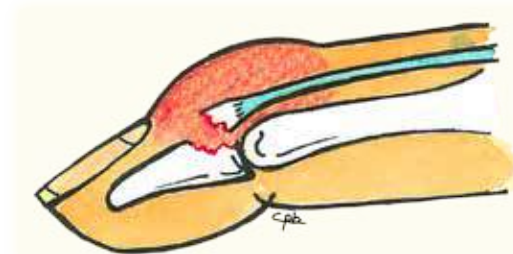


Figura 10-17. Mallet Fracture. Avulsión de la superficie articular de F3 por el tendón extensor.

Tratamiento

Se podrá realizar un tratamiento ortopédico si el dedo no presenta clinodactilia y si el grado de compromiso articular es <25%. Este consiste en el uso de férulas en posición funcional y movilización precoz de acuerdo al grado de dolor y tolerancia del paciente.

En el caso de los *Mallet fractures*, si la fractura abarca menos del 50% de la superficie articular de la base de F3 es posible realizar un tratamiento ortopédico con una férula en extensión de la interfalángica distal (*férula de Stak*) por 6 semanas y luego continuarla por otras 6 semanas de férula nocturna.

Si la fractura es expuesta, inestable o ante el fracaso de una reducción ortopédica se recomienda un tratamiento quirúrgico mediante la estabilización con uso de agujas, tornillos o placas.

Lesión de tendones flexores

Epidemiología

Corresponden al 1% de las lesiones de la mano. Sus secuelas funcionales pueden ser importantes. En general se produce por heridas cortopunzantes o aplastamiento en accidentes del trabajo.

Anatomía

Los tendones flexores son dos, el tendón flexor superficial (TFS) y el tendón flexor profundo (TFP). A nivel de la mano como su nombre lo indica el tendón superficial viaja de superficial al profundo. A nivel de la base del dedo ambos tendones se introducen en un túnel osteofibrótico con varios refuerzos llamados *poleas anulares* (A) y *poleas cruciformes* (C) (FIGURA 10-18). Al avanzar en este túnel a nivel de la falange proximal los tendones se entrecruzan al nivel del quiasma de Camper pasando a estar más dorsal o profundo el tendón flexor superficial (FIGURA 10-19).

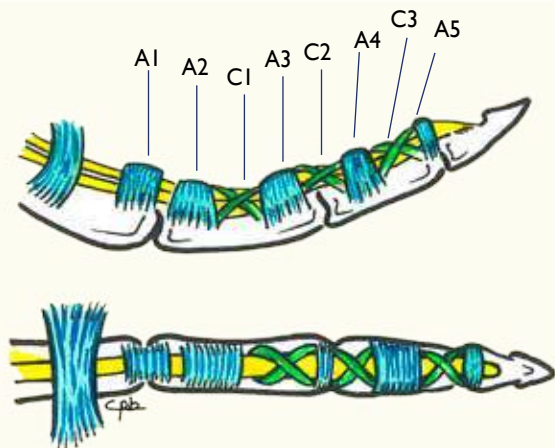


Figura 10-18. Poleas anulares (A) y cruciformes (C).

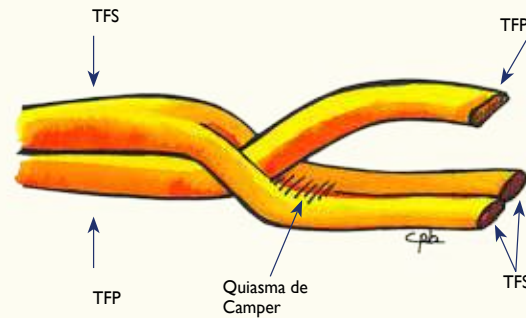


Figura 10-19. Quiasma de Camper donde se entrecruzan los tendones flexores.

Historia clínica

Lo más frecuente es encontrar heridas cortantes o contuso-cortantes. El examen aislado del flexor profundo se realiza fijando con una mano la falange proximal (F1) y media (F2) del dedo comprometido del paciente y se le solicita que flecte la falange distal (F3), si no puede flectar la F3 es porque hay una lesión del flexor profundo (FIGURA 10-20 A).

Para examinar la función del tendón flexor superficial se debe bloquear la flexión del resto de los dedos inhibiendo la acción de los tendones flexores profundos (articulación IFD) y lumbricales (articulación MTCTF) (FIGURA 10-20 B). Luego se le pide al paciente que flecte el dedo comprometido, si no puede flectarlo existe daño del tendón flexor superficial. Si al soltar el resto de las falanges logra flectar el dedo comprometido lo está haciendo mediante la función del flexor profundo y lumbricales.

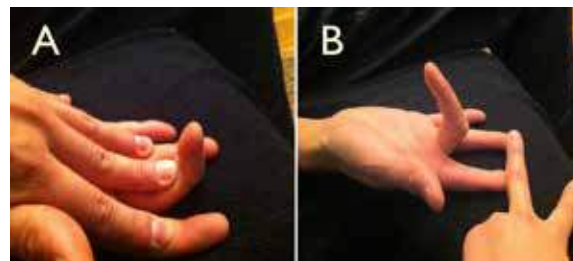

Figura 10-20. Evaluación de la flexión profunda (a) y superficial de los dedos (B).

Imagenología

Como su diagnóstico es clínico, habitualmente no se utilizan imágenes, salvo que exista la necesidad de certificar la lesión mediante una ecografía de partes blandas por motivos médico legales.

Tratamiento

El tratamiento definitivo es siempre quirúrgico a cargo de un especialista. En el manejo inicial de urgencia se realiza un aseo quirúrgico y sutura de la herida de piel. La cirugía definitiva tiene mejores resultados y menores complicaciones si se realiza precozmente, idealmente antes de 2 semanas.

Lesión de tendones extensores

El enfrentamiento clínico, historia, examen físico y tratamiento es similar al utilizado en lesiones de tendones flexores. Aunque debido a sus diferencias anatómicas, los resultados tienden a ser más favorables.

Especial mención merece el llamado “*Mallet Finger*”, lesión por hiperflexión de la IFD clínicamente indistinguible del “*mallet fracture*” motivo por el que requiere de estudio con radiografías. Su tratamiento es similar, pero la inmovilización más prolongada que en el caso del *mallet fracture*.

Atrapamientos nerviosos

Síndrome del túnel carpiano (STC)

Epidemiología

Es el *síndrome de atrapamiento nervioso más frecuente*. Corresponde a una mononeuropatía causada por compresión mecánica del nervio mediano. Esta puede ser aguda, secundaria a una fractura de EDR o luxofracturas del carpo; o crónica de distintas etiologías. Se caracteriza por presentar sintomatología mixta (motor y sensitiva), provocado por un aumento de presión en el túnel carpiano, compartimento inextensible formado por los huesos del carpo y el ligamento carpiano transverso de la muñeca (FIGURA 10-21). Su prevalencia es 0,1-10% de la población siendo mucho más frecuente en mujeres.

Existen factores de riesgo extrínsecos: el embarazo, hipotiroidismo e insuficiencia renal que aumentan la presión dentro del túnel por edema; y otros intrínsecos: neuropatía diabética, AR, gangliones, tumores y tendinopatías frecuentemente asociadas a actividades repetitivas generalmente de tipo laboral

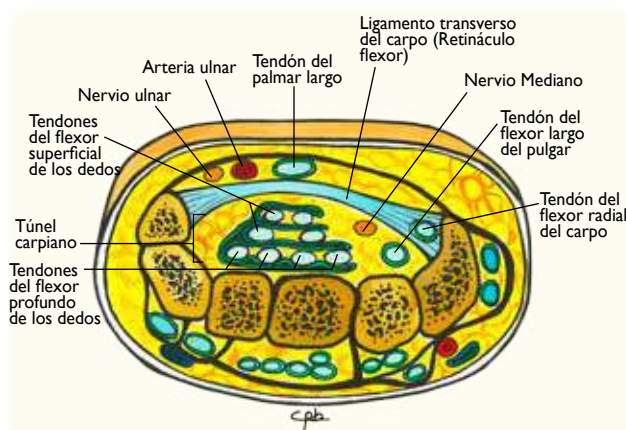


Figura 10-21. Sección transversal del carpo. Contenido del Túnel Carpiano.

Historia clínica

El compromiso bilateral puede llegar a un 65% de los casos. Suele presentarse como dolor, parestesias y/o parestesia que compromete el pulgar, índice, medio y la mitad radial del anular, aunque estos síntomas pueden ser más difusos referidos a “*toda la mano*” o irradiado al antebrazo. Los síntomas empeoran *durante la noche*. Clásicamente los pacientes suelen despertarse por dolor o hipoestésias de la mano comprometida, y que disminuyen con la movilización activa de la extremidad.

El paciente puede referir debilidad del pulgar y descoordinación motora, con torpeza en los movimientos finos y de pinza, pudiendo incluso provocar la caída de objetos. En casos muy severos, puede existir una pérdida de la sensibilidad y atrofia de los músculos de la eminencia tenar.

Examen físico

Existen algunos test provocativos que ayudan en el diagnóstico con una sensibilidad y especificidad entre 50- 80%:

- Signos de **Tinel**: aparición de parestesias en el trayecto del nervio mediano al percutir el retináculo flexor. (FIGURA 10-22)
- Signo de **Phalen**: agravamiento de los síntomas (dolor, hipoestesia, parestesias de territorio del nervio mediano) con la flexión pasiva máxima sostenida por un minuto de la muñeca. (FIGURA 10-23)
- La **Compresión manual del carpo**: se aplica presión sostenida sobre el ligamento transverso del carpo, los síntomas se manifiestan después de 30 segundos de presión.



Figura 10-22. Signo de Tinel.

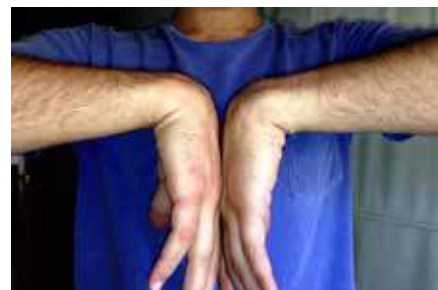

Figura 10-23. Signo de Phalen.

Exámenes complementarios

El diagnóstico de esta patología se realiza en base a la historia y examen físico. Sin embargo, existen algunos exámenes que pueden confirmar la sospecha y ayudar a decidir el tipo de tratamiento.

- **Electromiografía (EMG) y estudio de conducción nerviosa:** la EMG permite diagnosticar y determinar la ubicación de la compresión, y el grado de compromiso del nervio en cuanto a la severidad y cronicidad de la lesión.
- **Ecografía:** permite evaluar la presencia de diagnósticos diferenciales como tumores o lesiones asociadas como tenosinovitis y certificar un aumento del volumen y diámetro del nervio mediano.

Tratamiento

Tratamiento médico:

- **Uso de órtesis:** de descanso nocturno.
- **Glucocorticoides:** mejor que el placebo, se recomienda utilizarlo solo una vez.
- **Neuroanalgesia:** uso de derivados gabapentina o pregabalina.

Factores asociados al fracaso del tratamiento conservador:

- Duración > 10 meses.
- Edad > 50 años.
- Parestesias constantes.
- Discriminación de 2 puntos > 6 mm.
- Phalen test positivo antes de 30 segundos.
- Latencias aumentadas en el estudio de neurodiagnóstico.

Tratamiento quirúrgico: es de elección en pacientes con atrapamientos severos o en aquellos donde ha fallado el tratamiento conservador. Se puede realizar mediante un abordaje endoscópico o abierto. Consiste en seccionar el ligamento transverso del carpo.

Síndrome de túnel ulnar

Epidemiología

El nervio ulnar se puede atrapar en varios puntos de su trayecto desde su formación. El lugar más frecuente es en el túnel ulnar o epitrocleo-olecraneano (FIGURA 10-24). Esta es la *segunda neuropatía compresiva más frecuente*.

Clínica

Los síntomas y signos se resumen como parestesias y debilidad de la musculatura intrínseca de la mano. El dolor no es un síntoma habitual.

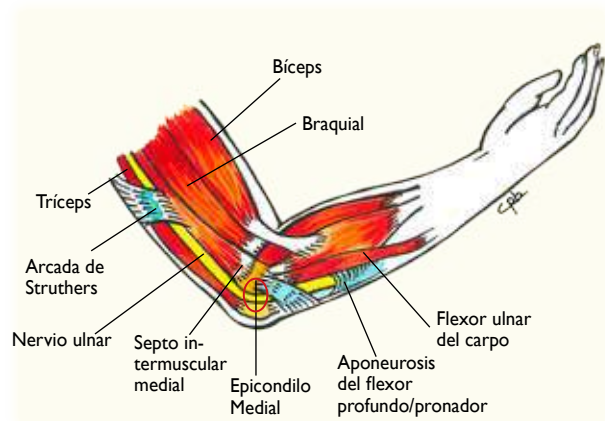


Figura 10-24. Trayecto del nervio ulnar a nivel del codo.

En la historia los pacientes describen:

- Molestias en la zona medial del codo.
- Adormecimiento, sensación de quemazón o contractura de los dedos anular y meñique.
- Disminución en la fuerza de puño y la pinza lateral.
- Dificultad para abrir botellas o jarras.
- Dificultad para realizar actividades repetitivas que involucren la mano.
- Síntomas se exacerbaban durante la noche.

En el examen físico se puede observar:

- En etapas avanzadas atrofia de la musculatura tenar.
- La sensibilidad del lado ulnar del dedo anular y ambos lados del dedo meñique están alteradas.
- La fuerza de los flexores profundos de los dedos anular y meñique estará disminuida.
- Signo de Watenberg:** imposibilidad de aducir el meñique.
- Signo de Froment:** incapacidad de realizar una pinza lateral o toma de llaves. El paciente compensa con una pinza hecha con pulpejos. (FIGURA 10-25).
- Test de provocación de Tinel.** El golpeteo sobre el trayecto del nervio ulnar produce parestesias.

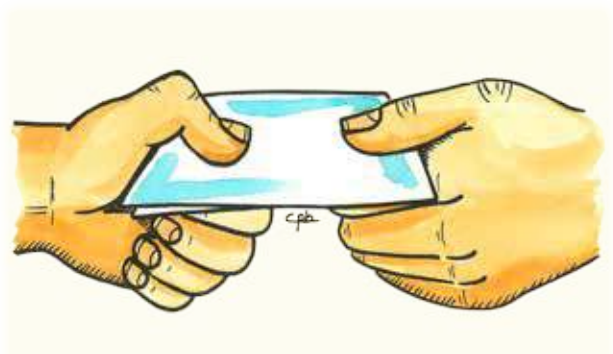


Figura 10-25. Signo de Froment.

Estudio

A pesar que el diagnóstico es clínico el estudio electromiográfico y de velocidad de conducción puede ayudarnos a diferenciar en qué lugar se encuentra la neuropatía.

Tratamiento

El tratamiento conservador consiste en modificar algunas posiciones, como al hablar por teléfono o el usar el computador manteniendo el codo flectado contra una superficie dura. También se pueden usar férulas que eviten la flexión extrema del codo durante el sueño.

El tratamiento quirúrgico se basa en la liberación del nervio y transposición del nervio fuera del túnel.

Quiste sinovial de la muñeca (ganglión)

Se presentan principalmente en mujeres de mediana edad (30-40 años). En general el motivo de consulta es por la deformidad o la preocupación de que se trate de un tumor maligno. Solo un pequeño porcentaje presenta dolor y/o limitación funcional.

Los gangliones de la muñeca son tumores benignos que no se malignizan. La causa aún no está esclarecida, sin embargo en un 10% de los casos se asocian a algún traumatismo o a microtrauma repetido. También existen quistes dependientes de la vaina de los tendones flexores y los llamados quistes mucosos asociados a procesos artrósicos de las articulaciones interfalángicas.

El diagnóstico es clínico, pero la ecografía de partes blandas puede ayudar a definir el tamaño y las relaciones anatómicas. Hasta un 50% de los gangliones puede desaparecer de forma espontánea, por lo que la observación puede ser una adecuada "conducta terapéutica". Otras alternativas de tratamiento son la aspiración con o sin instilación de corticoide con una tasa de recidiva de 50 a 80%.

La excisión quirúrgica puede ser abierta o artroscópica con una alta tasa de recidiva que varía entre un 1-40%. Por lo anteriormente expuesto, el tratamiento de elección de los gangliones no es un tema resuelto.

Tenosinovitis estenosante dedo en gatillo

Corresponde a una inflamación con engrosamiento de la vaina de los tendones flexores que produce el atrapamiento y bloqueo del tendón afectado generalmente a nivel de la primera polea flexora. El dedo más afectado es el pulgar. Se asocia a enfermedades sistémicas como la diabetes, la amiloidosis y artritis reumatoide.

El diagnóstico es clínico cuando existe dolor y bloqueo en la flexo-extensión de un dedo, pudiendo existir nódulo palpable que excursiona con la movilidad del tendón flexor.

El tratamiento comienza con medidas conservadoras entre las que se encuentran cambios de hábitos, férulas y anti-

inflamatorios no esteroideos. Cuando estas medidas no dan resultados las alternativas son la infiltración con corticoides y la cirugía. Los factores de mal pronóstico asociados con el fracaso de una infiltración son: bloqueo rígido, presentación a edades tempranas, diabetes mellitus insulino requiriente, dedo en gatillo múltiple, haber presentado otras tendinopatías de la extremidad superior.

El tratamiento quirúrgico consiste en abrir o liberar la polea flexora permitiendo la libre excursión del tendón.

Enfermedad de Quervain

Corresponde a una inflamación estenosante tenosinovial del extensor policis brevis (EPB) y abductor policis longus (APL) en su paso por el primer compartimento extensor de la muñeca.

La etiología ha sido asociada a trauma, microtrauma, anomalías anatómicas, enfermedades inflamatorias y estados en que se produce edema como el *embarazo y la lactancia*.

Su clínica se caracteriza por dolor de comienzo insidioso en la zona radial de la muñeca, con un aumento de la sensibilidad a la palpación de los tendones afectados lo que se ve exacerbado mediante la maniobra de ulnarización de la muñeca con flexión de pulgar (signo de *Finkelstein* FIGURA 10-26). El diagnóstico diferencial más importante en pacientes mayores es la rizartrrosis o artrosis de la articulación trapecio-metacarpiana, en cuyo caso se deben solicitar radiografías de mano.

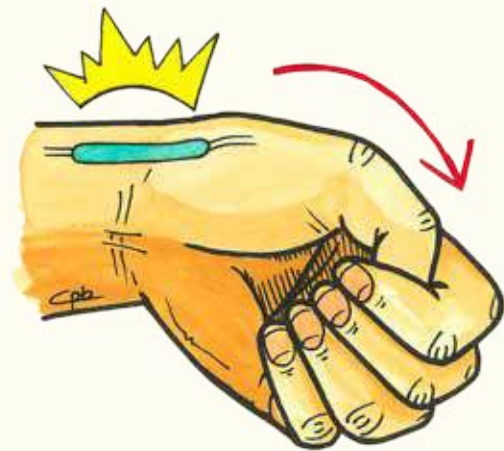


Figura 10-26. Signo de Finkelstein.

Tratamiento

La gran mayoría de estos pacientes se manejan en forma conservadora con el uso de AINES y férula inmovilizadora de pulgar. En caso de fracaso, la infiltración de corticoides locales tiene hasta un 85% de buenos resultados.

El tratamiento quirúrgico se reserva como última opción y consiste en realizar una liberación del primer compartimento extensor.

Autoestudio

1. Comente las características epidemiológicas de la fractura de la epífisis distal del radio. (Fx .EDR)
2. ¿Cuál es el cuadro clínico característicos de las Fx.ERD? ¿Por qué presentan con más frecuencia compromiso de la cortical dorsal?
3. Describa el estudio radiológico clásico en las Fx. EDR, incluidos los criterios de La Fontaine comentando para qué se utilizan.
4. ¿Cuándo se debe sospechar una fractura de escafoides carpiano? ¿Por qué son lesiones difíciles de diagnosticar y tratar?
5. ¿Cuál es el mecanismo más frecuente involucrado en las fracturas de metacarpianos (MTC)? ¿Qué hallazgo en el examen físico merece especial atención? ¿Cuándo se prefiere un tratamiento ortopédico o quirúrgico?
6. ¿En qué estructuras se basa la estabilidad interfalángica? ¿Cuáles son los signos clínicos y radiológicos de un esguince IF inestable?
7. ¿Cuáles son las fractura más frecuentes de la mano? En estos casos ¿cuándo se puede realizar un tratamiento ortopédico?
8. ¿Cómo se establece el diagnóstico de una lesión de tendones flexores? ¿Cuál debe ser el manejo inicial por el médico general?
9. ¿En qué casos sospecharía la presencia de un atrapamiento nervioso en la mano? ¿Cuáles son los factores de riesgos asociados? ¿Cuál es el más frecuente de estos síndromes y cómo se diagnostica?
10. ¿En qué se basa el tratamiento conservador de las neuropatías por atrapamiento? ¿En qué consiste el tratamiento quirúrgico y cuándo está indicado?
11. Describa las fase del tratamiento de un quiste sinovial de muñeca.
12. ¿Cuál es la etiología y cómo se trata un dedo en “gatillo”?
13. ¿Qué es la enfermedad de Quervain? ¿Cuáles son los factores asociados a su presentación? ¿Cómo se diagnostica y trata?

Referencias sugeridas para este capítulo

1. Capítulo de mano orthobullets (anatomía, biomecánica, trauma, ortopedia y neuropatías): <http://www.orthobullets.com/user/dashboard?id=all&specialty=6&menu=topic>

Síndrome dolor lumbar (SDL)

11

Dr. Jorge Garrido Arancibia

Clásicamente llamado lumbago, el SDL es cualquier dolor en la espalda que se localiza entre el borde inferior de la última costilla y la región glútea inferior. Puede ser generado por varias estructuras anatómicas: anillo fibroso, periostio, meninges (duramadre), ligamentos, articulaciones facetarias, músculos o raíces; y por órganos o estructuras extra-espinales. Se considera de origen multifactorial, su estudio queda sin diagnóstico etiológico hasta en un 85% de los casos.

Consideraciones generales

- **Diagnóstico clínico:** los exámenes, imagenológicos, electrofisiológicos u otros solo son relevantes si se correlacionan con la clínica.
- **Secuencia diagnóstica:** manejo sindromático (médico general), luego etiológico (especialista).
- **Yellow flags:** indican que el paciente está en riesgo de hacerse crónico, ponderan factores psicógenos.
- **Red flags:** permiten sospechar enfermedad (etiología) grave subyacente.
- **Signos de Wadell:** si hay 3 o más orienta a un cuadro no orgánico o psicogénico.

Epidemiología y curso natural

Constituye la segunda causa de consulta médica, superada solo por las enfermedades respiratorias. Implica enormes costos económicos, sociales y laborales. Afecta al 80-90% de las personas en algún momento de su vida y, de estos, el 80-90% recurren. Afortunadamente la mayoría de los SDL tienen un curso benigno. El 85-90% se resuelve en 4-6 semanas (el 60-70% en la primera semana), el 20-30% se hace crónico. En un 5-10% es invalidante. Es más frecuente entre los 20-50 años y principalmente en mujeres.

Clasificación

Puede clasificarse según su duración, sindromáticamente y por su etiología:

Duración:

- a. **Agudo (<6 semanas):** inicio brusco e intenso y suele existir el antecedente de haber realizado un *sobresfuerzo*. Generalmente se presenta acompañado de contractura muscular paravertebral y rigidez. No presenta compromiso neurológico. Es *autolimitado*, con recuperación rápida con o sin tratamiento médico.
- b. **Crónico (>12 semanas):** inicio insidioso *sin asociación a algún factor desencadenante*. Puede presentar irradiación a dorso y glúteos, contractura muscular y rigidez vertebral. Se puede asociar a *sobrecarga postural, sobrepeso, estrés y otras patologías* (tumoraes, metabólicas, etc.). Los generadores de dolor suelen ser estructuras espinales o anexas y la etiología más común es la *degeneración discal*.

Síndromes:

- a. **SDL Puro:** su origen está en estructuras espinales o sus anexos.
Causas: discógeno, facetario no irradiado, incluso triarticular (disco más las dos articulaciones facetarias), desgarró o contractura muscular o lesión ligamentosa.
Clínica: *dolor lumbar localizado sin irradiación*, de evolución aguda o crónica, puede tener historia de esfuerzo desencadenante. No presenta síntomas neurológicos, se exacerba posturalmente o con actividad y cede en reposo. Puede aumentar con maniobra de valsálva.
- b. **SD Lumbocrural o Lumbociático (radicular):**
Clínica: dolor lumbar con irradiación topográfica a miembro inferior, típicamente el dolor se extiende siguiendo un patrón dermatomérico o de un miotoma (músculos dependientes de una raíz). Puede ser uní o bilateral, y aumenta con flexión, sentados y valsálva. Mejora con reposo y posición antiálgica. Puede tener déficit neurológico focal motor, sensitivo o de reflejos osteotendíneos (ROT) y síntomas neuropáticos como hipoestesia, parestesias y/o disestesias.
• **Lumbo-ciática:** irradiación bajo rodilla, siguiendo cara posterior del muslo, lateral de la pierna hasta to-

billo o pie. Traduce compromiso de raíces L4, L5 o S1 en los niveles L4-L5 y L5-S1 (95%).

- **Lumbo-cruralgia:** cara anterior de muslo, normalmente hasta la rodilla. Por compromiso raíces L2, L3 y L4 en los niveles L2-L3, L3-L4 (3%).

El 96% de los síntomas radiculares son por *patología discal* (hernia, protrusión, extrusión, sequestro) que irrita y/o comprime las raíces espinales en el canal neural, forámina o fuera de la forámina. El otro 4% son por estenosis espinal lumbosacra (neuroforamen), espondilolistesis, quistes sinoviales intracanal, tumores, infecciones o fracturas.

- **Cauda equina:** cuadro de ciática aguda o subaguda, de gran intensidad, habitualmente bilateral, con anestesia en silla de montar, disfunción esfinteriana (retención o incontinencia urinaria o fecal) y genital. 60-80% presenta disminución del tono del esfínter anal (¡examinar!). Es una *emergencia* quirúrgica.

c. SDL referido (facetario irradiado o esclerotógeno)

En Chile es el más frecuente.

Clínica: dolor difuso en región glútea, desde la región posterolateral del muslo hasta su cara anterior y que no supera el hueco poplíteo. No es radicular, aumenta con la rotación y extensión del tronco. Disminuye con la flexión. No presenta síntomas neuropáticos.

Ocurre por activación de los nervios sinuvertebrales recurrentes y/o los ramos comunicantes grises.

El diagnóstico de mayor certeza se logra con una infiltración de anestesia (cede el dolor) y corticoides a nivel facetario, que además es terapéutico.

d. SDL Miofascial

Afecta los músculos antigravitacionales.

Asociado a pacientes con *trastornos del ánimo, sedentarios, con estrés, y alteración del sueño*. También se ve en atletas de fin de semana o vacaciones, con sobreesfuerzo, sobre entrenamiento.

Presenta característicamente 3 componentes:

1. Dolor referido que sigue irradiación atípica no radicular.
2. Banda muscular palpable.
3. **Punto gatillo:** al tocarlos causan dolor referido, desencadenan respuesta vasomotora, o un "reflejo" (activación muscular similar a un ROT). Responde al bloqueo del punto gatillo.

e. SDL Atípico

No sigue ninguno de los patrones anteriores. Puede ser orgánico o psicógeno.

Se incluyen en esta categoría:

1. Presencia de signos de alarma o *Red Flags*.
2. Dolor no mecánico.
3. Presencia de hallazgos positivos extraespinales al examen físico.
4. 3 o más criterios de Waddell (*ver a continuación*) en ausencia de patología orgánica demostrable.

Ver FIGURA 11-1 para distinguir la irradiación del dolor en los diferentes síndromes.

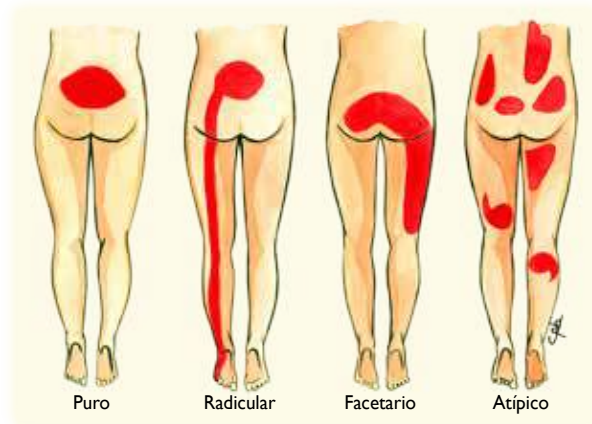


Figura 11-1. Esquema del lugar e irradiación del dolor en los distintos síndromes del dolor lumbar.

Etiología

Mecánico: (98% de los lumbagos) causas degenerativas, generalmente no requiere estudio inmediato.

- a. **Alteraciones degenerativas** (artrosis facetaria o espondiloartrosis, degeneración discal).
- b. Sobrecarga funcional.
- c. Trastornos del balance espinal (escoliosis, lordosis, cifosis).
- d. Trastornos musculares/tendinosos (desgarros musculares, Sd. miofasciales).
- e. Malformaciones adquiridas (espondilolistesis, espondilolisis).
- f. Malformaciones congénitas (espina bífida, anomalías de transición).

No mecánico: origen raquídeo, requiere estudio inmediato.

- a. Inflammatorias: AR, artritis reactiva o psoriática, sinovitis, espondiloartritis alquilosante.
- b. Infecciosas: TBC, brucelosis, piógena, abscesos epidurales
- c. Neoplásicas: tumores primarios, metástasis vertebrales, mieloma múltiple.

Misceláneas: requiere estudio inmediato.

- a. Enf. Óseas y/o metabólicas complicadas: osteoporosis, osteomalacia, enfermedad De Paget.
- b. Causas extraespinales.
- c. Psicosomáticas.
- d. Psicógenas.

Enfrentamiento

Requiere habilidades fundamentalmente clínicas ya que a través de una anamnesis dirigida y un examen físico siste-

mático se debe hacer un diagnóstico sindromático. En una segunda etapa (si no cede el dolor) se puede requerir un diagnóstico etiológico para adoptar una conducta más específica y a menudo más agresiva. Esto requerirá estudios imagenológicos más complejos y procedimientos diagnóstico-terapéuticos como infiltraciones, discografía/discometría, biopsias, etc. Lo que habitualmente es realizado por el especialista.

Historia clínica

Dolor: tipo, localización, irradiación, agravantes y atenuantes. La clave es intentar determinar la etiología mecánica (o no) del dolor a través de la historia clínica: aumento con actividad y posturas, disminución con reposo.

Presencia de síntomas neurológicos: parestesias, hipoes-tesia o disestesias, trastornos esfinterianos y paresia o parálisis.

Red flags: si están presentes requieren estudio y el tratamiento es urgente. Son signos que indican etiología *infecciosa, tumoral, traumática* (fracturas) o *neurológica grave* (síndrome de cauda equina).

- Edad >50 o <20.
- Antecedentes de cáncer familiar o personal.
- Baja de peso inexplicable.
- Dolor en reposo.
- Dolor nocturno o que no cede con AINES.
- Infecciones urinarias.
- Fiebre.
- Inmunosupresión o uso crónico de corticoides.
- Trastornos esfinterianos.
- Anestesia en silla de montar.
- Debilidad motora EEII.
- Historia de trauma significativo en los últimos 30 días.

Yellow flags:

- Depresión.
- Abuso de drogas.
- Insatisfacción laboral.
- Compensación/ganancial.

Signos de Wadell: si hay 3 o más cambia el enfoque del manejo.

1. Hipersensibilidad cutánea no anatómica/topográfica.
2. Dolor con la compresión axial (excepción: fracturas vertebrales).
3. Signos distractores positivos: al distraer no duele (contraprueba negativa).
4. Déficit sensitivo o motor no anatómicos.
5. Sobrerreacción: dolor desproporcionado al examinar.

Examen físico

Inspección: siempre se debe realizar con el paciente desnudo. En posición de pie se debe buscar la presencia de asimetrías (hombros, escápulas, triángulo del talle, altura de crestas ilíacas) y alteraciones del balance (desviación lateral, rotaciones, flexión).

Palpación: búsqueda de sensibilidad en apófisis espinosas y la presencia de contractura muscular uni o bilateral. El dolor que genera la contractura muscular es exacerbado por los movimientos laterales (bendings).

Movimientos: se puede evaluar mientras el paciente se saca la ropa y los zapatos, dando una idea aproximada de la capacidad funcional del individuo. Los rangos normales son:

- Flexión 40°
- Extensión 15°
- Bendings 30°
- Rotaciones 45°

Examen neurológico: el estado del compromiso motor es el dato más consistente para determinar el nivel de lesión, ya que la sensibilidad a menudo tiene poca correlación anatómica. El examen neurológico debe incluir la evaluación de la fuerza muscular (5 músculos clave por extremidad, usando escala de Highet M0 a M5), reflejos osteotendíneos, sensibilidad (puntos clave, FIGURA 11-2), signos irritativos y signos de mielopatía (Babinski, Clonus, aumento del área reflexógena, y cuando el cuadro lo amerite evaluar si hay disminución del tono esfinteriano rectal). TABLA 11-1.

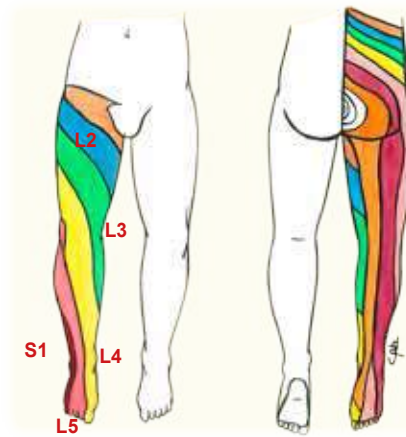


Figura 11-2. Dermatomas en extremidad inferior.

Tabla 11-1. Escala de Highet

M0	Parálisis total
M1	Contracción visible o palpable
M2	Movimiento que no gana a la gravedad
M3	Movimiento que gana a la gravedad
M4	Movimiento con resistencia
M5	Movimiento contra resistencia normal

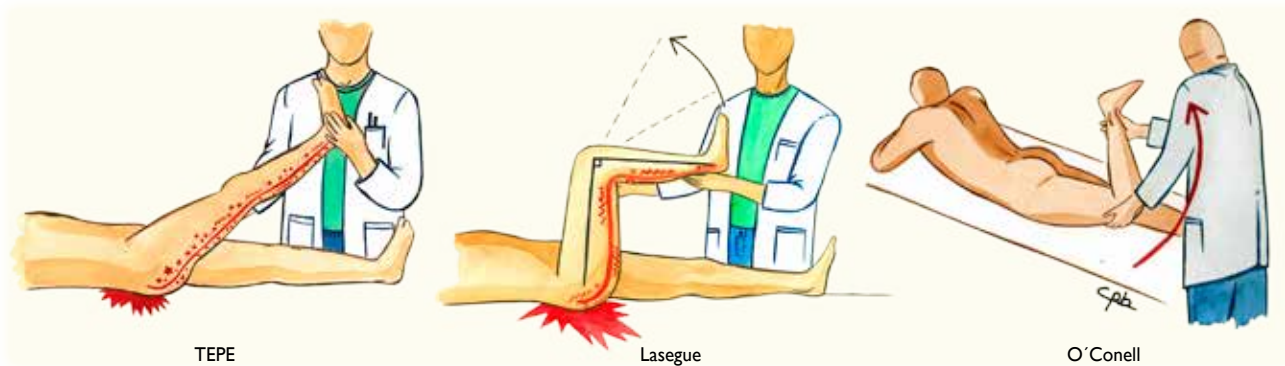


Figura 11-3. Signos irritativos en un SDL radicular.

Test de provocación o signos irritativos: deben reproducir el dolor irradiado relatado por el paciente que indica sufrimiento radicular.

- **TEPE:** paciente en decúbito supino, levantar la pierna extendida. Se considera positivo cuando genera dolor a partir de los 30-40°. El TEPE contralateral (se levanta la pierna sana y duele el lado enfermo) tiene aún más valor, pero es poco frecuente de encontrar.
- **Lasegue:** paciente en decúbito supino, con flexión de cadera y rodilla en 90°, se inicia la elevación de la pierna hasta generar dolor. Se considera positivo cuando genera dolor en el trayecto del nervio ciático, y concluyente para **HNP** si el dolor aparece antes de los 30° de elevación, sugerente si aparece entre los 30 y 60° y dudoso si aparece después de los 60°.
- **Gowers:** bajar 10° desde la posición en que generó dolor el TEPE y luego dorsiflectar el pie.
- **O'Connell:** paciente en decúbito prono con las rodillas en 90° de flexión, se levanta el muslo hiperextendiendo la cadera, que genera dolor por elongación del nervio crural y las raíces L3 y L4, cuando hay hernia del núcleo pulposo. (FIGURA 11-3).

Pruebas especiales:

- **Fabere:** se realiza un movimiento de flexión, abducción y rotación externa del muslo (posición en 4). Si genera dolor en la región lumbo sacra, es sugerente de una sacroilitis o disfunción sacroilíaca, y si hay dolor inguinal puede corresponder a patología de cadera. (FIGURA 11-4).
- **Test de Addams:** para buscar escoliosis. Se realiza flexión anterior de tronco con rodillas en extensión para demostrar la presencia gibas, estas traducen la presencia de curvas con rotación de cuerpos vertebrales. (FIGURA 11-5).
- **Signo de Schober:** objetiva la presencia de rigidez de la columna a nivel lumbar. Se marcan 2 puntos a una distancia conocida (generalmente 15 cm) y luego se le pide al paciente que flecte el tronco. Si el aumento de la distancia es menor a 4 cms sospechar restricción del movimiento y si es menor a 2 cms definitivamente confirma la limitación, presente típicamente en las espondiloartritis anquilosante (FIGURA 11-6).

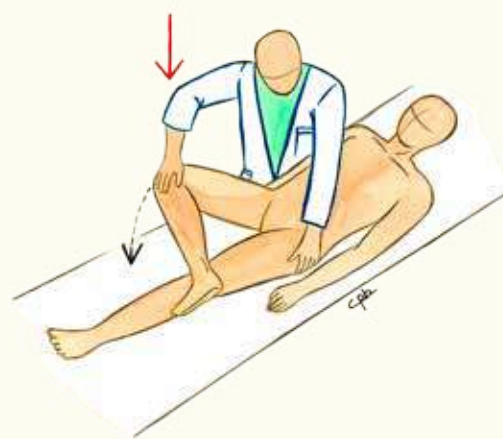


Figura 11-4. Test de Fabere.

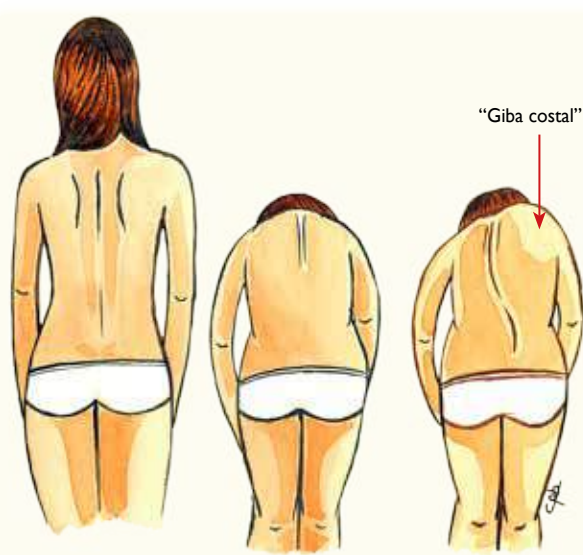


Figura 11-5. Test de Addams.

Hasta 85% de los pacientes quedan sin diagnóstico definitivo por débil asociación entre síntomas, signos, cambios patológicos y resultados imagenológicos.

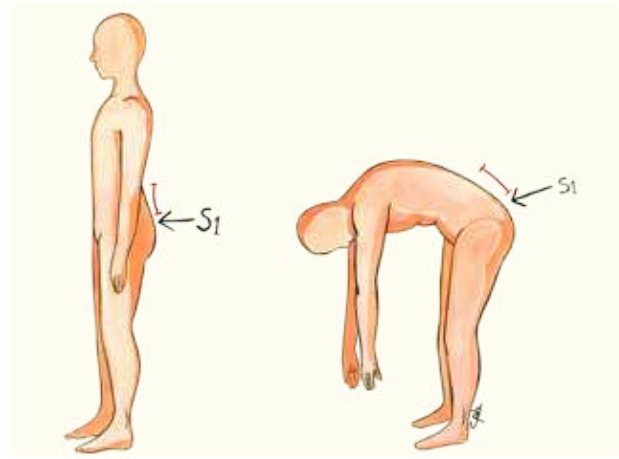


Figura 11-6. Signo de Shober.

Tratamiento sintomático:

Inicialmente se realiza solo considerando el diagnóstico sindromático (a excepción del SDL Atípico o en presencia de red flags) y está enfocado en el manejo del dolor.

1. **Reposo relativo:** máximo 1-2 días en cama, ya que la inmovilización no mejora el dolor y en pacientes mayores puede traer las complicaciones propias de la postración (escaras, ITU, atelectasias, TVP/TEP). Evitar sobreesfuerzos y la misma posición en forma prolongada.
2. **Calor local húmedo:** logra mayor penetración del calor, se recomienda en intervalos de máximo veinte minutos, 3-4 veces al día.
3. **Analgesia:** primera línea de tratamiento:
 - Paracetamol 500 mg-1g/8 h.
 - Diprofona 500 mg/6h.
 - Clonixinato de Lisina 125 mg c/8 h.
4. **AINEs:** primera línea de tratamiento o en asociación con analgésicos. Máximo 7-10 días.
 - Diclofenaco 50 mg c/8 h, 100 mg c/12 h.
 - Ibuprofeno 400 c/8 h.
 - Ketoprofeno 100 mg c/12 h.
 - Meloxicam 15 mg c/24 h.
 - Considerar inhibidores de la COX 2 (celecoxib, meloxicam, rofecoxib, valdecoxib) en pacientes con riesgo de hemorragia, y sin factores de riesgo coronarios.
5. **Relajante muscular:** no deben usarse en forma aislada. Indicar en pacientes con contractura muscular, componente psicógeno o psicósomático marcado y alteraciones del sueño.
 - Ciclobenzaprina 10 mg/1-2 veces al día.
 - Tiocolchicósido 8 mg c/12 h.
6. **Opioides débiles:**
 - Tramadol 50-100 mg/c 6 h. Se recomienda iniciar con dosis bajas y subir según necesidad.
 - Codeína 15-60 mg c/6-8 h. Se vende en preparación asociada a paracetamol 500 mg.

7. **Análogos GABA:** antiepilépticos, se utilizan en dolor neuropático o radicular.
 - Carbamazepina.
 - Gabapentina.
 - Pregabalina.
8. **FST - KNT:** utilidad moderada, mejor que el placebo. En general, no indicarlo en la primera consulta, dejarlo para una segunda instancia. Presenta mejores resultados en el SDL miofascial.

Se recomienda reevaluación en 7 días. Si ha mejorado, mantener esquema hasta 4 semanas en ausencia de red flags. Si se cumple el mes y siguen las molestias o si aparece algún red flag, debemos pasar a una segunda etapa en búsqueda del diagnóstico etiológico. Se puede estar hasta un mes sin hacer estudio, pero pocos pacientes lo aceptan.

Se debe realizar estudio dirigido con laboratorio o imágenes según corresponda cuando:

- Dolor lumbar atípico (no corresponde a ningún síndrome lumbar).
- Presencia de red flags (+).
- Hallazgos extraespirales al examen físico.
- En pacientes entre 20 y 50 años, si no se observa mejoría luego de 1 mes de tratamiento.

La radiografía no debe ser usada como método de “screening” en las primeras consultas, ya que probablemente se encuentren imágenes que no tienen relación con el origen del dolor (cambios degenerativos espinales, anomalías congénitas, espondilosis, espondilolistesis y escoliosis), y que no influyen en el manejo. La radiografía es el estudio más simple y de mayor disponibilidad con la que se debe iniciar el estudio etiológico. Basta con 3 proyecciones AP, lateral y 5° espacio (lateral enfocada en L5-S1).

Existen otros métodos de imágenes como la TAC o RM. Esta última es cada vez más utilizada por su alta sensibilidad y especificidad, ya que muestra estructuras tanto óseas como blandas, permite ver cambios inflamatorios, y presenta excelente discriminación del tejido neural tanto extra como intradural. La TAC se utiliza preferentemente en fracturas o evaluación del compromiso óseo, y en pacientes de mayor edad. Otras imágenes complementarias pueden ser aportadas por la cintigrafía ósea que tiene alta sensibilidad para infecciones (espondilitis séptica, espondilodiscitis), fracturas y compromiso metastásico.

Ocasionalmente, en pacientes con un examen neurológico que no es categórico, o con patología asociada que puede acompañarse de compromiso neurológico (polineuropatía diabética) es necesario solicitar un estudio electromiográfico y de velocidad de conducción para precisar el diagnóstico y tratamiento.

El tratamiento quirúrgico va a depender del diagnóstico etiológico y de los distintos hallazgos y patologías que presente cada paciente, siendo esto responsabilidad del

especialista. El 90% de los SDL no radicales, no atípicos y el 85% de SDL radicular mejorará en 4-6 semanas con manejo conservador. En el caso de los cuadros con compromiso radicular se incluyen en el manejo conservador los bloqueos peridurales o foraminales selectivos con corticoides. Se indicará resolución quirúrgica solo en caso de:

- Sd. cauda equina.
- Déficit neurológico progresivo.
- Falla del tratamiento médico (4-6 semanas) con etiología conocida.

Conclusiones

Para el enfrentamiento adecuado de los SDL deben entrenarse principalmente las habilidades clínicas de entrevista médica y examen físico, y el uso juicioso y racional de los recursos imagenológicos y de laboratorio. El objetivo debe enfocarse en descartar una enfermedad grave subyacente y a través de un manejo y educación adecuados disminuir el dolor y el paso a la cronicidad. Es prioritario también en los cuadros radicales descartar la emergencia y urgencia quirúrgica que constituyen el síndrome de cauda equina y el déficit neurológico progresivo respectivamente.

Autoestudio

1. ¿Cómo se define el dolor lumbar y qué estructuras anatómicas de la columna pueden generarlo?
2. Describa la epidemiología y curso natural de la enfermedad
3. ¿Cómo se pueden diferenciar y clasificar de acuerdo a su duración?
4. Desde un punto de vista sindromático, ¿qué tipos de SDL conoce? ¿Cuáles son sus características en su historia y examen físico?
5. ¿Cuáles son las claves en la historia y examen físico que permitirán un adecuado enfrentamiento y tratamiento?
6. Mencione banderas rojas, banderas amarillas y signos de Wadell y explique qué implicancias tiene cada una de ellas.
7. ¿En qué consiste un adecuado examen neurológico?
8. ¿Cuáles son las raíces más frecuentemente comprometidas?
9. ¿Conoce algunos signos específicos de irritación radicular?
10. ¿Cuándo está indicado un tratamiento sindromático (y cuándo no)? Describa en detalle en qué consiste.
11. ¿Cuándo se debe realizar un estudio dirigido con laboratorio e imágenes?

Referencias sugeridas para este capítulo

1. Anatomía de la columna lumbar: <http://www.orthobullets.com/spine/2071/lumbar-spine-anatomy>
2. Examen físico de la columna lumbar: <http://www.orthobullets.com/spine/2002/lower-extremity-spine-and-neuro-exam>
3. Dolor lumbar: <http://www.orthobullets.com/spine/2034/low-back-pain--introduction>
4. Discopatía lumbar: <http://www.orthobullets.com/spine/2035/lumbar-disc-herniation>
5. Síndrome de la cauda equina: <http://www.orthobullets.com/spine/2065/cauda-equina-syndrome>

Escoliosis

Dr. Jorge Garrido Arancibia
Dr. Claudio Dintrans Correa

12

Es una deformidad tridimensional de la columna originada por múltiples causas. Corresponde a una desviación lateral mayor a 10°, medidos según el método de Cobb, en una radiografía de columna total AP de pie, pudiendo estar asociada a una rotación de grado variable intervertebral y a deformidades intravertebrales. Puede afectar cualquier área de la columna, desde el nivel cervical hasta la pelvis. Las curvas fisiológicas de la columna (cifosis torácica y sacra, lordosis cervical y lumbar) nos permiten mantener un “balance espinal” para gastar la menor cantidad de energía cuando el ser humano está de pie. Este balance se ve afectado en un paciente con escoliosis.

Esta patología afecta al 2% de la población. Es más frecuente en mujeres (7-10:1), pero los casos más graves se presentan en hombres. Puede presentarse desde una etapa infantil hasta la adultez, siendo la *escoliosis idiopática del adolescente* la más frecuente y benigna en cuanto a su curso.

Es importante distinguir el tipo de escoliosis:

- **Escoliosis no estructural o funcional:** aquella que no presenta rotación vertebral. Suele ser postural, antiálgica o expresión de patología fuera de la columna (por ejemplo: asimetría miembros inferiores). Desaparece en decúbito supino, se corrige con esfuerzo muscular y carece de gibosidad (FIGURA 12-1). No hay pérdida de la elasticidad de partes blandas. No evoluciona ni se transforma en escoliosis estructural.

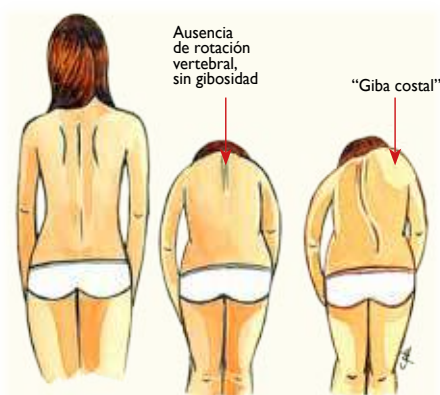


Figura 12-1. Tipos de escoliosis.

- Escoliosis estructural o verdadera: la columna presenta desviación lateral y “rotacional”. Esto explica la presencia de gibas costales en la columna dorsal (FIGURA 12-1). Existe retracción de partes blandas y deformaciones vertebrales rígidas que determinan la imposibilidad de corrección voluntaria. Pueden ser progresivas y aumentar a gran velocidad durante períodos de mayor crecimiento estatural. Este tipo se puede clasificar en 4 grandes grupos (ver TABLA 12-1).

Tabla 12-1. Clasificación de la escoliosis

Idiopática	<ul style="list-style-type: none"> • Infantil (0-3 años). • Juvenil (3-10 años). • Del adolescente (>10 años - cierre fisario). • Del adulto .
Neuromuscular	<ul style="list-style-type: none"> • Neuropática: <ul style="list-style-type: none"> • Motoneurona superior: parálisis cerebral, Friedreich, Charcot-Maire-Tooth, siringomielia. • Motoneurona inferior: poliomieltis, mielomenigocele paralítico, atrofia muscular espinal. • Miopática: distrofias musculares (Duchenne).
Congénita	<ul style="list-style-type: none"> • Malformaciones vertebrales (defectos de formación, defectos de fusión). • Malformaciones costales (fusión costal). • Asociados a déficit de tejido neural: mielomenigocele no paralítico.
Otras (sindromáticas)	<ul style="list-style-type: none"> • Neurofibromatosis. • Alteraciones mesenquimales (Marfan, homocistinuria, Ehler-Danlos, osteogénesis imperfecta). • Traumática (fracturas, luxaciones). • Por contractura de partes blandas (empiema, quemaduras). • Displasias óseas (acondroplasia, displasia espondiloepifisaria, enanismo distrófico, mucopolisacaridosis). • Tumores. • Enfermedades inflamatorias (reumáticas). • Enfermedades metabólicas (raquitismo, osteoporosis juvenil). • Asociada a espondilolisis y espondilolistesis.

Historia clínica

Si bien el diagnóstico puede ser evidente al enfrentar un paciente con escoliosis, una anamnesis completa es muy relevante para precisar su etiología y pronóstico, fundamentales a la hora de definir el tratamiento más adecuado.

Algunos aspectos a revisar:

- **Edad** de presentación, una escoliosis después de los 10 años nos hace pensar en una escoliosis idiopática del adolescente en comparación a una escoliosis diagnosticada antes del año de vida, donde se debe descartar patología de mayor gravedad.
- **Antecedentes familiares** buscando una predisposición genética: escoliosis, displasia del desarrollo de cadera, pie bot.
- **Antecedentes generales** ya que es muy común que estos pacientes presenten varias comorbilidades.
- **Retraso en el desarrollo psicomotor** que predispone a escoliosis neuromuscular o escoliosis asociadas a otros síndromes (neurofibromatosis).
- **Antecedentes perinatales** como sufrimiento perinatal.
- **Síntomas asociados:** la escoliosis idiopática es generalmente asintomática.
- **Menarquia** que denota un menor potencial de crecimiento.
- **Tratamientos previos** usados en la escoliosis.

Examen físico

Se basa principalmente en la inspección y el examen neurológico. Busca caracterizar la deformidad, evaluar el balance corporal y la capacidad de corrección. Recordar que en la escoliosis idiopática el examen neurológico es absolutamente normal.

El examen físico es una herramienta crucial para poder orientar la sospecha diagnóstica (screening poblacional).

- Asimetría de hombros, clavículas, pliegues, triángulo del talle (FIGURA 12-2), pelvis, o extremidades.
- Manchas café au lait en la piel (café con leche, más de 6, o menos de 6 pero con localización axilar): neurofibromatosis.
- Exceso de piel o laxitud articular: Ehlers-Danlos/Marfán.
- Estigmas cutáneos: parche piloso, hemangioma, seno dérmico (hoyuelo), mancha vinosa, todos en línea media posterior obligan a buscar disrrafias espinales.
- Test de Adams: evidencia la deformidad axial, exacerbando la rotación costal provocando una giba costal al flectar tronco.
- Evaluar el balance espinal macroscópico en los planos coronal y sagital.

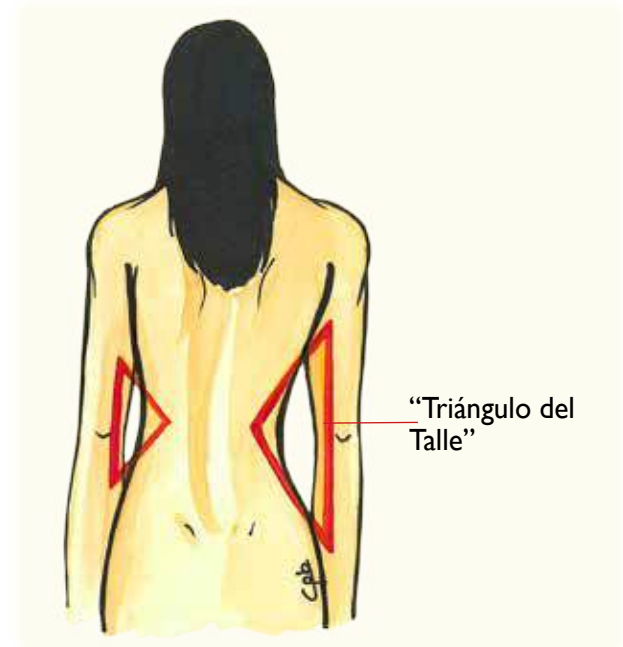

Figura 12-2. Signo al examen físico sugerente de mal alineamiento vertebral.

Estudio

Ante la presencia en el examen físico de signos sugerentes de escoliosis el estudio debe iniciarse con una *Rx de columna total AP y Lat* de pie (C7 hasta el sacro). La primera labor es confirmar el diagnóstico mediante el método de Cobb, y además, descartar destrucción vertebral, infección, tumor, hemivértebras, etc. En las imágenes:

- **Identificar la curva principal o primaria y su patrón:** la dirección de la curva está determinada por la convexidad (*ver términos importantes*). La curva puede estar a distintos niveles, determinados por la posición de la vértebra apical:
 - Cervical: C2 a C6.
 - Cervico-torácica: C7 a T1.
 - Torácica: T2 a T11.
 - Toracolumbar T12 a L1.
 - Lumbar: L2 a L4.
 - Lumbosacra: L5 o inferior.
- **Medir la curva en grados (método de Cobb):** el ángulo de Cobb está formado por las líneas perpendiculares que nacen de las líneas que pasan por el platillo superior de la vértebra más alta (*vértebra proximal*) y el platillo inferior de la vértebra más baja (*vértebra distal*) de la curva. Estas vértebras son las más inclinadas hacia la concavidad de la curva (FIGURA 12-3). Cuando el ángulo de Cobb es menor de 10° se considera dentro de la normalidad.

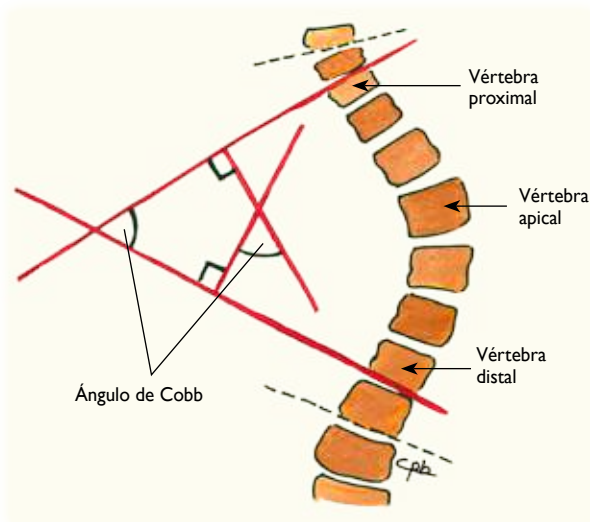


Figura 12-3. Método de Cobb.

- **Evaluar maduración ósea (signo de Risser):** signo de maduración ósea, que consiste en la osificación de la apófisis de la cresta ilíaca, que va de la espina ilíaca anterior superior a la espina ilíaca posterosuperior (FIGURA 12-4). Esto se correlaciona con el potencial de crecimiento (a mayor potencial de crecimiento, mayor riesgo de deformidad progresiva). La apófisis de cresta ilíaca se divide en cuatro cuartos, objetivando:
 - Risser 0: no hay ningún signo de osificación. Máximo potencial.
 - Risser 1: osificación de la apófisis es del cuarto anterior.
 - Risser 2: osificación del segundo cuarto.
 - Risser 3: hasta del tercer cuarto.
 - Risser 4: si es del cuarto posterior.
 - Risser 5: la fusión de la apófisis con el ala ilíaca. Mínimo potencial.

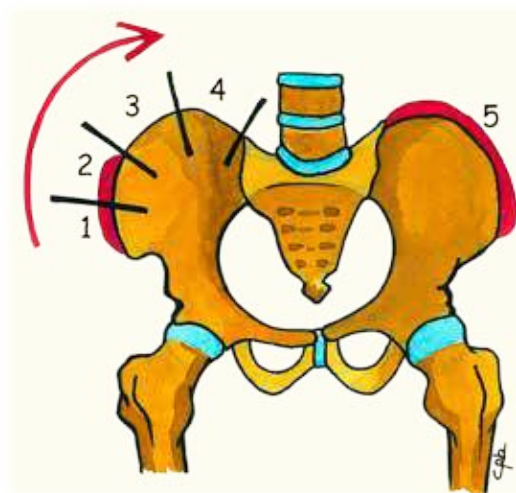


Figura 12-4. Signo de Risser.

Un estudio más avanzado con *RM columna total* está indicado en:

- Sospecha de etiologías no idiopáticas.
- Alteraciones al examen neurológico.
- Escoliosis de inicio agudo con $>25^\circ$.
- Curvas atípicas que se desplacen hacia lugares distintos descritos para las idiopáticas (dextroconvexa es lo habitual), o de radio muy corto (compromete pocas vértebras).
- Paciente con progresión rápida y/o a pesar de tratamiento.

Escoliosis idiopática del adolescente

Es el tipo de escoliosis más frecuente representando cerca del 80% de los casos en la práctica clínica, habitualmente asociado a un componente hereditario. Las mujeres presentan la mayor prevalencia (hasta 10:1). Generalmente tiene un curso benigno y solo el 4% de los pacientes requiere tratamiento. La identificación temprana y el tratamiento adecuado cuando es necesario permiten cambiar la historia natural de la enfermedad.

Clínica

Raramente se presenta con dolor, a menudo son los familiares quienes notan asimetría en los hombros, la caja torácica, la cintura o la pelvis, siendo el principal motivo de consulta. Cuando la curva es muy importante, puede existir alteración pulmonar restrictiva, lo que es más frecuente en la escoliosis idiopática infantil y juvenil. Durante los 2 primeros años de vida se forma el 85% del número total de alvéolos, por lo tanto si un paciente presenta una escoliosis torácica precoz, puede alterar el desarrollo del aparato respiratorio alterando su pronóstico vital.

El examen físico siempre debe realizarse con el paciente desnudo:

- **Inspección:** asimetría de hombros, escápulas, espinas ilíacas, mamas, triángulo del talle y pliegues en flancos.
- **Examen neurológico:** normal.
- **Test de Adams:** en flexión anterior, con rodillas extendidas y miembros superiores en péndulos, debe observarse al paciente por delante y por detrás; esto brinda información sobre las curvas escolióticas, cifóticas, lordosis, flexibilidad o rigidez. La búsqueda más importante en la maniobra de Adams es el reconocimiento de la *giba dorsal costal o lumbar* (FIGURA 12-5), expresión de la rotación vertebral y signo patognomónico de la escoliosis estructural o verdadera.
- **Altura:** evaluar con las curvas estandarizadas para sexo y edad, de esta forma se obtiene una estimación del potencial de crecimiento que presenta.
- **Etapas del desarrollo sexual (Tanner):** evaluar caracteres sexuales secundarios también permite estimar el potencial de crecimiento.

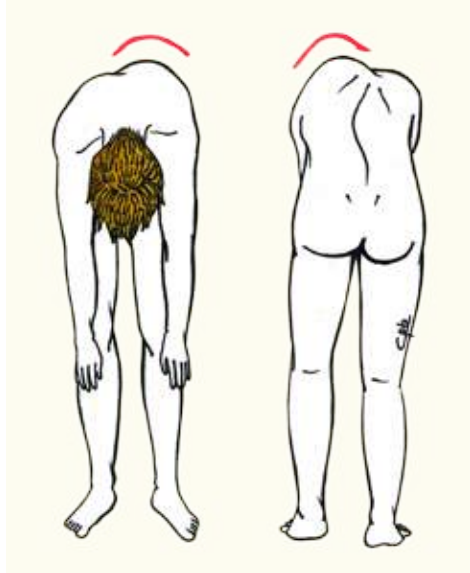


Figura 12-5. Giba costal.

Por definición, la *escoliosis idiopática adolescente* es un diagnóstico de exclusión y para realizarlo se requieren los siguientes criterios:

1. Ser mayor de 10 años.
2. Curvatura de la columna con un ángulo de Cobb $\geq 10^\circ$.
3. Exclusión de otras etiologías.

Riesgo de progresión

Está determinado por:

- **Potencial de crecimiento:** basado en,
 - Menarquia: sin menarquia implica un mayor riesgo. Las mujeres crecen solo 18 meses después de su primera menstruación.
 - Risser: a menor Risser, mayor riesgo de progresión.
- **Magnitud de la curva:** las curvas que inicialmente tienen un ángulo de $20-29^\circ$ tienen mayor riesgo de progresión si el paciente tiene potencial de crecimiento. Las curvas de más $45^\circ-50^\circ$ tienen riesgo de progresión pese a tener un esqueleto maduro.
- **Patrón de la curva:** las curvas dobles y las torácicas tienen un riesgo 3 veces mayor.

Clasificación

La clasificación más aceptada y utilizada hoy en día es la clasificación de Lenke, la que utiliza varios parámetros como la ubicación de la curva, el ángulo de Cobb y la flexibilidad de la deformidad.

Tratamiento

El tratamiento depende del grado de curvatura y la madurez esquelética. Básicamente existen 3 opciones de tratamiento: observación, corsé o cirugía.

- Observación: curvaturas $<25^\circ$ en esqueleto inmaduro o entre $25-40^\circ$ en esqueleto maduro, con control anual o semestral clínico y/o radiológico.
- Corsé: $25-40^\circ$ en esqueleto inmaduro. Se recomienda el uso de corsé por 23 h al día hasta el fin del crecimiento; 1h de ejercicio, y aseo personal. Una radiografía de columna total con corsé, que muestre una reducción de 50% o más de la magnitud de la curva, se correlaciona con buenos resultados del tratamiento ortésico. Debe confeccionarse a la medida para lograr la corrección máxima de las diferentes características de las curvas y desbalance, lo que se logra tomando un molde y con pruebas sucesivas. Es un tratamiento demandante para el paciente, la familia y el médico tratante, y se da en un período socioemocional complejo.
- Cirugía: falla en el uso de corsé con curva mayor a 40° en esqueleto inmaduro y mayor a 50° en esqueleto maduro. Habitualmente se realiza corrección de la curva, y fusión vertebral instrumentada para aumentar la tasa de consolidación. Puede abordarse por vía anterior o posterior, siendo esta última la más usada, y los objetivos de la cirugía son frenar la progresión, corregir la deformidad y mantener o recuperar el balance espinal coronal y sagital.

Escoliosis congénita

La deformidad escoliótica está determinada por *deformaciones vertebrales congénitas*. Habitualmente se asocia a malformaciones congénitas en otros órganos (cardíacas, genitourinarias y neurológicas). Representan el 15% de las escoliosis. Es causada por defectos de formación como hemivértabras, de segmentación como barras o mixtos (FIGURA 12-6). La combinación que se asocia a mayor progresión es la de una hemivértebra con barra contralateral (mixta). Su tratamiento con órtesis no tiene buenos resultados y requieren cirugía correctiva precoz.

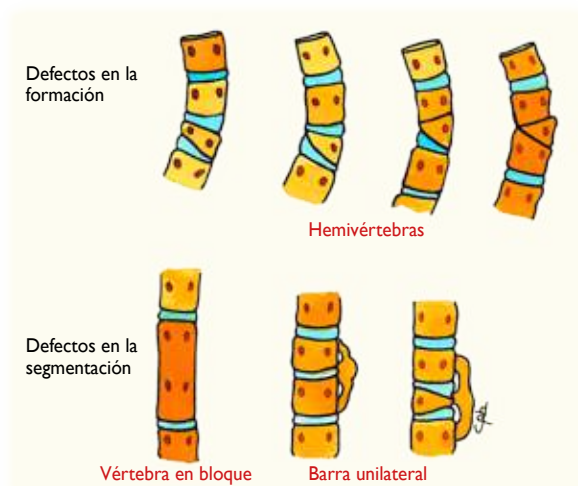


Figura 12-6. Anomalías congénitas vertebrales.

Escoliosis neuromuscular

Es la deformación espinal secundaria a una enfermedad neuromuscular. Son clasificadas en neuropáticas o miopáticas dependiendo en qué fase de la cadena neuromuscular son afectadas. Por ello, la gravedad de una deformidad dependerá del compromiso neuromuscular que la enfermedad tenga. La calidad de vida de los pacientes con enfermedades neuromusculares puede empeorar enormemente con el desarrollo de la escoliosis. Estos casos desarrollan clásicamente una larga curva en C que dificulta sentarse y mantener el equilibrio. Muchos de estos pacientes toleran mal los corsés, especialmente si no tienen una buena sensibilidad. Su tratamiento depende de la enfermedad de base y debe ser evaluado caso a caso.

Algunos términos importantes:

- **Curva primaria:** curva principal con mayor rotación de cuerpos vertebrales, es la menos flexible y más estructurada.
- **Curva secundaria:** curva compensatoria de la primaria, menos acentuada y más flexible.
- **Vértebra ápex o apical:** vértebra más desviada y rotada desde el eje vertical del paciente.
- **Curva estructural:** escoliosis provocada por un cambio en la estructura de la columna. En ella no se puede hacer una corrección completa en las radiografías con el sujeto en decúbito dorsal y con flexión lateral. Hay pérdida de la flexibilidad normal de la columna.
- **Curva no estructural:** no existe rotación fija ni angulación lateral. Puede corregirse en forma completa por tracción o flexión lateral la curva.
- **Compensación o balance:** fenómeno por el cual la curva primaria genera una curva secundaria para equilibrar la columna y mantener la cabeza en el centro (balance coronal).
- **Progresión de la curva:** es un incremento sostenido de 5° o más entre dos estudios consecutivos, mediante el método de Cobb.

Autoestudio

1. ¿Cuáles son las curvas fisiológicas de la columna?
2. ¿Cómo se define una escoliosis?
3. ¿Cuáles son las diferencias entre una escoliosis no estructural o funcional versus una estructural o verdadera?
4. ¿Cómo se clasifican las escoliosis?
5. ¿Cuáles son los antecedentes fundamentales que se deben investigar en la historia y examen físico del paciente?
6. ¿Cómo se estudia un paciente con escoliosis? ¿Qué elementos se analizan?
7. ¿Qué tipo de escoliosis es la más frecuente? ¿A qué factores se asocia? ¿Cuál es su historia natural?
8. ¿En qué se basa el riesgo de progresión de una escoliosis?
9. ¿De qué depende el tratamiento? ¿Cuándo se puede realizar solo observación? ¿Cuándo estaría indicado un corsé o una cirugía?
10. ¿Cómo se define escoliosis congénita y cuál es su etiología?
11. ¿Cómo se define escoliosis neuromuscular y cuál es su etiología?

Referencias sugeridas para este capítulo

1. Escoliosis idiopática del adolescente: <http://www.orthobullets.com/spine/2053/adolescent-idiopathic-scoliosis>

Patología de pelvis y cadera

Dr. Matías Salineros Urzúa

13

Fractura de pelvis

Corresponden al 3% de las fracturas y presentan una distribución bimodal, donde los pacientes jóvenes sufren lesiones por alta energía y los mayores por baja energía. Se agrupan en fracturas del anillo pélvico, del acetábulo y las fracturas por avulsión.

Las fracturas de pelvis de alta energía tienen una *mortalidad de 10-16%* habitualmente debida a grandes pérdidas sanguíneas causadas por lesiones del plexo venoso vesical o plexos venosos presacros o compromiso de otros sistemas (*politraumatismo*). La mortalidad se eleva a un 45% en el caso de la fractura expuesta, afortunadamente estas constituyen solo el 2-4% de estos casos.

Las fracturas aisladas del acetábulo constituyen otro grupo de lesiones cuyo pronóstico y tratamiento es distinto. Sin embargo fracturas del anillo pélvico pueden asociarse a fracturas de acetábulo en cuyo caso aumenta la complejidad.

Dentro de las complicaciones frecuentemente asociadas se encuentran lesiones del tracto genitourinario, vesicales y de uretra posterior. Además, en el largo plazo se pueden generar trastornos funcionales importantes como disimetrías, artrosis postraumática de la cadera y alteraciones del canal del parto.

Mecanismo

La estabilidad del anillo pélvico suele verse comprometida en *traumatismo de alta energía* (>50% de los casos), como accidentes automovilísticos y caídas de altura (FIGURA 13-1). Las fracturas por baja energía se ven en ancianos osteoporóticos o en jóvenes deportistas con esqueleto inmaduro entre 14-17 años, donde la tracción muscular provoca avulsiones óseas. En ambos casos, no se altera la estabilidad del anillo pélvico.

Examen físico

Inspección:

- Impotencia funcional.
- Desnivel entre huesos ilíacos.



Figura 13-1. Caída de altura con golpe en región pelviana.

- Rotación externa o ascenso de uno o ambos miembros inferiores.
- Equimosis y/o erosiones inguinales, perineal, de escroto o labios mayores.

Palpación:

- Dolor pelviano intenso que se intensifica con *presión bicrestal, pubiana o bitrocantérea*.
- Presencia de movilidad ósea anormal a la compresión pelviana.
- Disyunción sínfisis pubiana: separación y depresión de la articulación.
- Se debe realizar *tacto rectal y vaginal*: en búsqueda de sangramientos que hagan sospechar una fractura expuesta.

Exámenes

1. **Radiografía anteroposterior de pelvis:** detecta el 80% de las fracturas. Esta proyección se puede complementar para una mejor y detallada visualización con:

- **“Inlet”**: AP inclinada en 40° hacia caudal, permite ver el anillo pélvico y ala íliaca (FIGURA 13-2).
 - **“Outlet”**: AP con inclinación de 40° hacia cefálico, permite apreciar el sacro y las articulaciones sacro ilíacas (FIGURA 13-3).
 - **Proyecciones de Judet alar y obturatriz**: el paciente es rotado en 45° para cada lado, permitiendo mejor visualización del acetábulo.
2. **TAC**: es el examen de elección o “gold standard”.
 3. **Ecografía FAST**: para detectar la presencia de hemorragias intraperitoneales.
 4. **Cistouretrografía retrógrada**: solo cuando hay sospechas de lesiones uretrales.

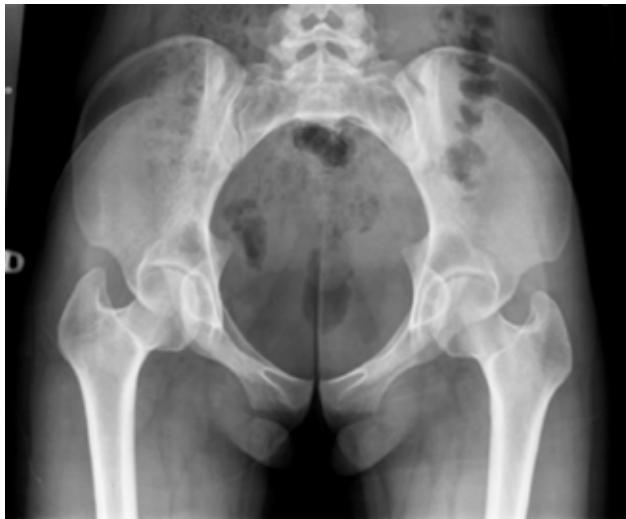

Figura 13-2. Radiografía de pelvis proyección inlet.

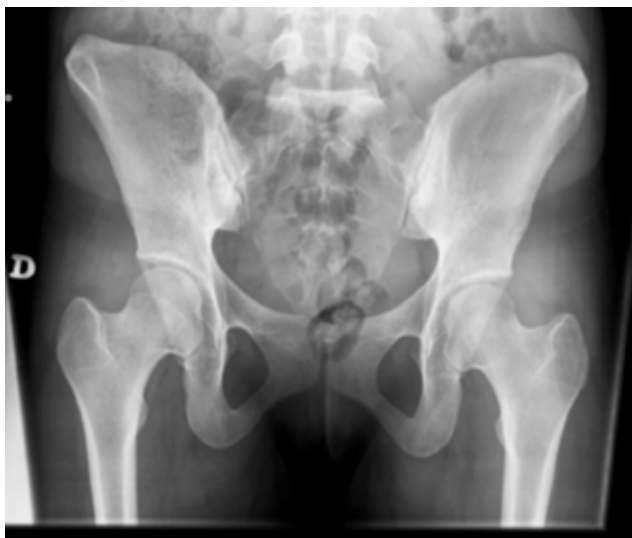

Figura 13-3. Radiografía de pelvis proyección outlet.

Clasificación

El anillo pélvico debe entenderse como dos hemicírculos unidos en su región posterior por medio del sa-

cro y las articulaciones sacro ilíacas, y a nivel anterior por la sínfisis púbica. Por lo tanto, desde un punto de vista biomecánico el anillo está formado por estructuras óseas y blandas, donde cualquier interrupción en su continuidad generará inestabilidad del mismo. La inestabilidad puede ser *vertical* cuando afecta predominantemente a las estructuras posteriores, *rotacional* cuando afecta a las estructuras anteriores o *mixta* cuando hay una combinación de estas. Según Young-Burgess las fracturas del anillo pélvico se pueden clasificar en:

- **Tipo A**: fracturas por compresiones *laterales* y en su gran mayoría son *estables*.
- **Tipo B**: que son generadas por aplastamiento o compresiones *antero posteriores* y se presentan con *inestabilidad rotacional de la pelvis*.
- **Tipo C**: provocadas por caídas desde altura con *compresión axial*, se comprometen los ligamentos posteriores y anteriores en forma completa generando *inestabilidad rotacional y vertical* (FIGURA 13-4).

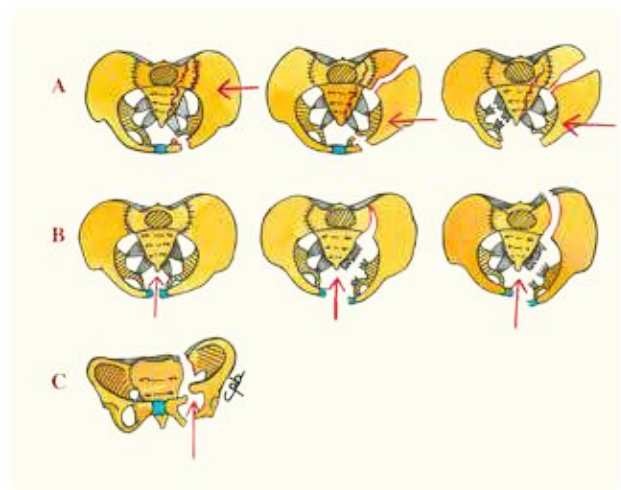


Figura 13-4. Clasificación de Young-Burgess para fracturas del anillo pélvico.

Manejo inicial

1. Practicar el **ABCDE**, estabilizar hemodinámicamente.
2. **Estabilizar** la fractura de pelvis con una faja. Esto puede ser realizado mediante el uso de una sábana con el fin de comprimir la pelvis y reducir el sangrado.
3. Estudio **radiológico** y determinación de la presencia de fractura expuesta u otras fracturas como fémur, cadera y columna, estas se asocian en más de un 10% de los casos, y muchas veces pasan desapercibidas en la primera atención.
4. Descartar la existencia de daño genitourinario clínico y radiológico.
5. Evaluar la presencia de abdomen agudo.

Tratamiento definitivo

Conservador

Indicado en las fracturas por baja energía, no desplazadas y estables. Consiste en uso de analgésicos y reposo con una deambulacion precoz protegida con bastones en la medida que lo permita el dolor.

Quirúrgico

Se realiza de preferencia en pacientes con lesiones de alta energía en el contexto de un politraumatizado.

1. La fijación inicial se realiza habitualmente utilizando un *tutor externo* el que permite en una forma rápida controlar la mayoría de las veces la inestabilidad del anillo pélvico reduciendo el riesgo de shock hemorrágico y controlando el dolor.
2. **Fijación interna con osteosíntesis (OTS):** este constituye generalmente el tratamiento definitivo. Las alternativas más habituales son el uso de placas y tornillos con técnica abierta o el uso de tornillos con técnica percutánea. (FIGURA 13-5).

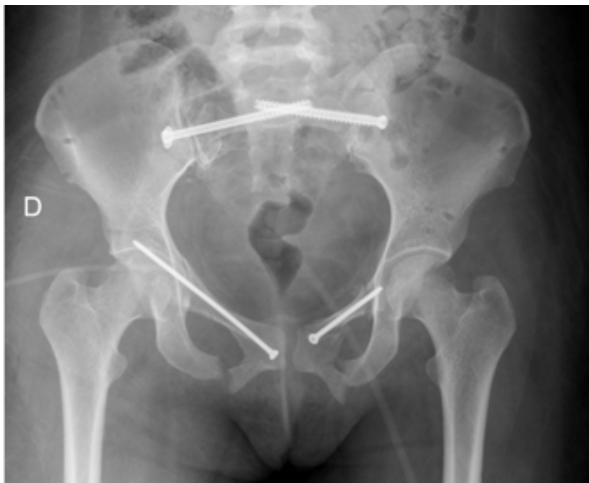

Figura 13-5. Radiografía de pelvis proyección inlet. OTS son tornillos percutáneos en arco pélvico anterior y posterior.

Fractura de cadera

Se consideran fracturas de cadera todas aquellas que involucran la *porción proximal del fémur hasta 5 cm bajo el trocánter menor*. Provocan una gran impotencia funcional generando una dependencia casi absoluta a terceros. El 14-36% de los pacientes tratados correctamente morirá al año de la fractura, y aquellos no tratados, pueden llegar casi a un 100% de mortalidad por enfermedades del decúbito (escaras, TVP/TEP, neumonía, ITU, etc.). El 50% de estos pacientes son incapaces de recuperar su capacidad funcional previa.

Es una patología muy frecuente en el adulto mayor, con una edad media de presentación de *80 años*. El 80% de los afectados son mujeres (3 veces más frecuente que hombres). Los principales factores de riesgo en pacientes ancianos son la *osteoporosis* y *caídas a nivel* en un 90% de los casos (FIGURA 13-6). Solo el 5% ocurre en jóvenes por traumatismos de alta energía.



Figura 13-6. Fractura de cadera por caída a nivel en paciente mayor de edad.

Factores de riesgo

- **Antecedentes de fractura de cadera previa**, el más importante.
- **Caídas a nivel.**
- **Edad >75 años.**
- **Sexo femenino:** riesgo de sufrir una fractura de cadera en la vida es de 17,5% en las mujeres y de un 6% en hombres.
- **Osteoporosis.**
- Bajo peso corporal.
- Enfermedades asociadas (ICC, hipotiroidismo).
- Estatura alta.
- Uso de psicotrópicos.
- Sedentarismo.
- Tabaquismo.
- Paciente en casa de reposo.
- Demencia.

Anatomía

La articulación de la cadera está formada por el acetábulo y la cabeza femoral. La interrupción del suministro de sangre a la cabeza y cuello femoral como consecuencia de una fractura puede impedir la curación de estas.

La circulación está dada por un anillo vascular extracapsular formado por las *arterias femorales circunflejas medial*

(*más importante*) y lateral que rodean la base del cuello femoral. De este anillo se originan los vasos nutricios intracapsulares llamados *arterias ascendentes cervicales* que suben paralelos al cuello femoral hasta la cabeza. La arteria foveal (rama de la arteria obturatriz) no es suficiente para irrigar por sí solo la cabeza femoral (FIGURA 13-7).

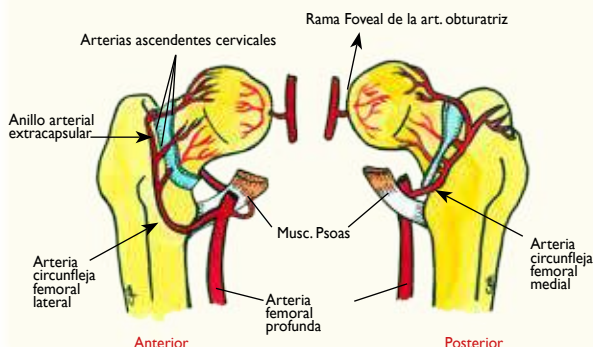


Figura 13-7. Irrigación sanguínea de la cabeza y cuello femoral.

Clasificación

Las fracturas de cadera se clasifican de acuerdo a su localización anatómica y al tipo de rasgo. Existen 2 grandes grupos (FIGURA 13-8):

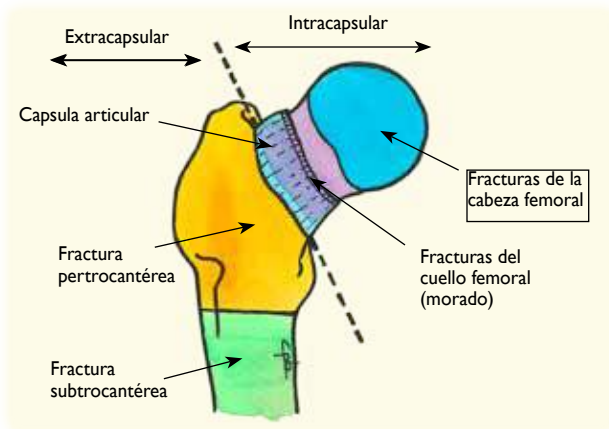


Figura 13-8. Clasificación anatómica de la cadera.

- **Intracapsulares o mediales:** afectan al cuello y cabeza del fémur. Tienen una mayor tasa de pseudoartrosis, consolidación viciosa y riesgo de presentar una *necrosis avascular* de la cabeza. Las fracturas intracapsulares se clasifican de acuerdo a su ubicación en subcapital, medio cervical o basicervical, y según su desplazamiento (**Garden**):
 - Grado I: rasgo incompleto no desplazado.
 - Grado II: rasgo completo no desplazado.
 - Grado III: rasgo completo mínimamente desplazado (<50%).
 - Grado IV: rasgo completo con desplazamiento >50%. (FIGURA 13-9).

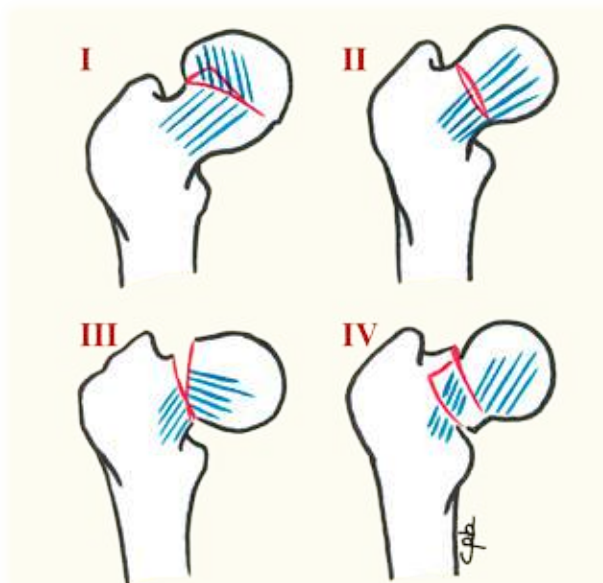


Figura 13-9. Clasificación de Garden para fractura de cuello femoral.

- **Extracapsulares o laterales:** se definen como aquellas fracturas que se extienden desde el cuello femoral extracapsular a la zona inmediatamente distal al trocánter menor. En este grupo se distinguen las fracturas *inter o pertrocantéreas* que recorren la región que une el trocánter mayor al trocánter menor, clasificadas frecuentemente según *Tronzo* en 5 tipos (FIGURA 13-10); y las *subtrocantéreas* cuyo rasgo se ubica distal al trocánter menor.

Existe también un pequeño grupo de fracturas que si bien afectan la articulación de la cadera, no se consideran como tales, sino que corresponden a lesiones aisladas del trocánter mayor o menor. Su manifestación clínica puede provocar una pérdida de la abducción en caso de afectar al trocánter mayor o de la flexión en las del trocánter menor.

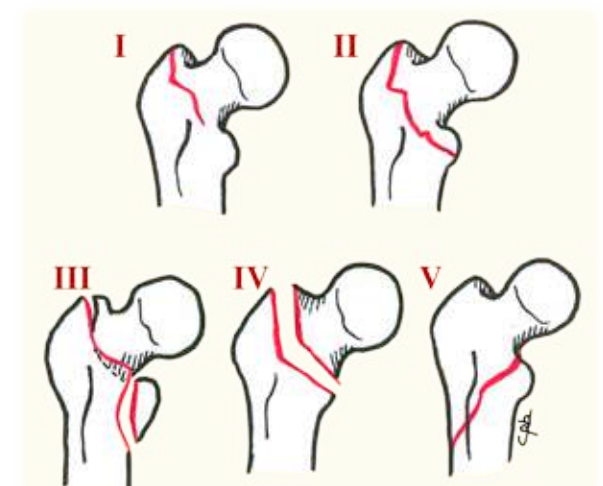


Figura 13-10. Clasificación de Tronzo para fracturas pertrocantéreas.

Examen físico

Clásicamente se observa *una extremidad acortada, abducida y en rotación externa* (*fractura desplazada* FIGURA 13-11). Puede existir equimosis a nivel del trocánter mayor como resultado del golpe o de la extravasación del hematoma, siendo por lo tanto más frecuente de observar en fracturas extracapsulares (el hematoma queda contenido por la cápsula en las fracturas intracapsulares). El rango articular, en especial las rotaciones y la flexión de cadera, se encuentran limitadas por dolor. *El paciente no es capaz de elevar la extremidad en forma activa.*

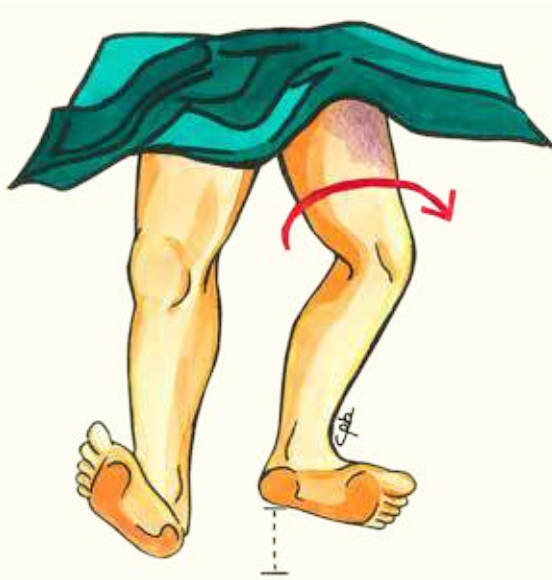

Figura 13-11. Deformidad clásica en fracturas de cadera (pierna acortada, abducida y con rotación externa).

Las fracturas incompletas o no desplazadas pueden presentarse con mínima deformidad y escaso dolor, leves alteraciones del rango articular e incluso algunos pacientes son capaces de caminar. En estos casos, la fractura puede ser evidenciada mediante la *maniobra de Stinchfield*. Con el paciente en decúbito supino, se le pide que levante la pierna contra gravedad y luego contrarresistencia. Si la maniobra genera dolor en la región inguinal o en el muslo, se considera positiva.

Estudio imagenológico

- **Radiografías:** la proyección más importante es de *pelvis AP* ya que permite comparar con la cadera contralateral. También debe solicitarse una proyección focalizada de *cadera AP* y *cross table* (FIGURA 13-12). El análisis se centra en buscar alteraciones del patrón trabecular normal, interrupción de las corticales y acortamiento o angulación del cuello femoral. El ángulo normal entre el cuello femoral y la diáfisis femoral en una Rx AP es de 135°. La alteración en este ángulo sugiere una fractura.

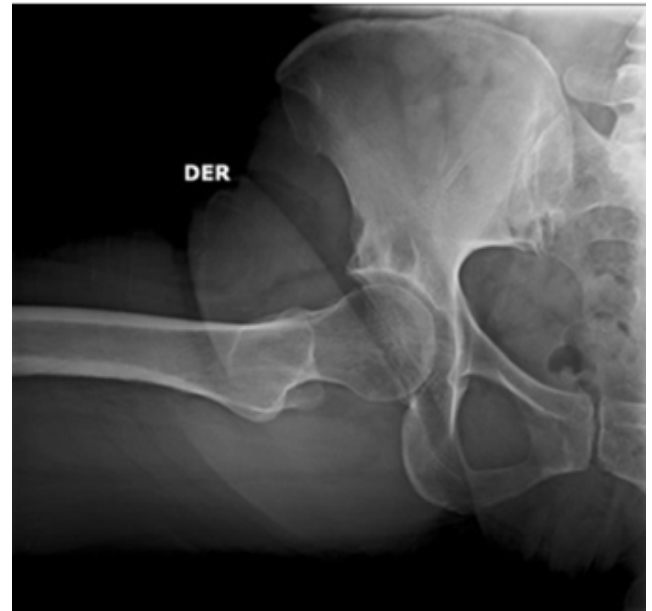


Figura 13-12. Radiografía de cadera derecha proyección cross table.

- **RM:** solo se solicita ante la sospecha de una fractura y una radiografía sin alteraciones.

Manejo inicial

- **Hospitalización y uso de analgesia EV:** exámenes generales y evaluación preoperatoria específica de acuerdo a comorbilidades.
- **Inmovilización:** en general no se usan órtesis ni tracciones, solo se inmoviliza en la posición menos dolorosa para el paciente. Muchas veces ayuda una mínima flexión de las rodillas, por ejemplo, con una almohada bajo el hueco poplíteo.
- **Derivación a traumatólogo:** siempre, ya que la mayoría requieren tratamiento quirúrgico definitivo.
- **Descompensación hemodinámica por pérdidas sanguíneas:** pedir clasificación de grupo y Rh. Se consideran pacientes en riesgo a los mayores de 75 años, hemoglobina al ingreso menor 12 g/dl o una fractura pertrocantérea.
- **Determinar la causa de la caída y la presencia de lesiones asociadas:** especialmente en adultos mayores, ya que podría ser secundaria a un síncope.
- **Profilaxis de TVP.**
- **Hidratación y control electrolítico.**
- **Prevención de delirium:** se presenta en el 60% de estos pacientes. Se deben evitar los agentes colinérgicos y sedantes, y maximizar los elementos que permitan mantener orientado al enfermo. La interconsulta a geriatría disminuye en 50-32% la incidencia de delirium.

Tratamiento

El tratamiento de elección es *quirúrgico mediante OTS o artroplastía de cadera total o parcial* (FIGURA 13-13). Debe

realizarse *precozmente*, ya que se ha demostrado que la cirugía antes de 24 h en pacientes ≥ 65 años disminuye la estadía hospitalaria y la morbimortalidad. Solo se debe prolongar el tiempo de espera si se busca estabilizar una patología crónica descompensada.

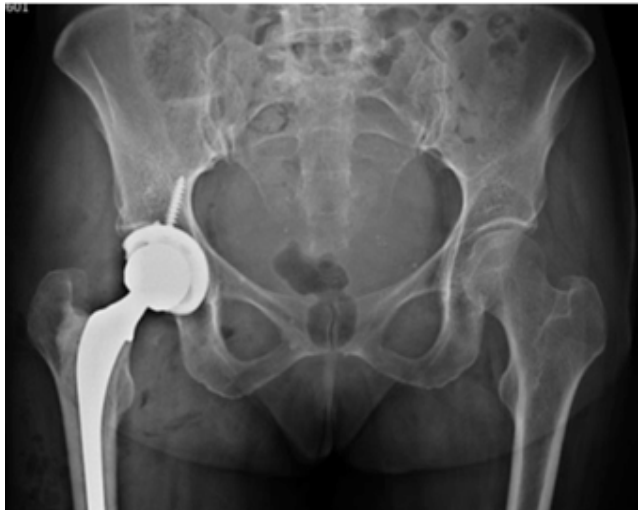

Figura 13-13. Radiografía de pelvis AP. Prótesis total de cadera derecha.

Se podría considerar un tratamiento médico solamente en pacientes:

- Que no pueden caminar o con demencia invalidante y que presentan dolor leve.
- Fracturas antiguas no desplazadas o impactadas con mínimo dolor.
- Pacientes inestables con una comorbilidad no controlable fuera del alcance quirúrgico.
- Pacientes terminales.

El *tratamiento ortopédico* consiste en dejar la extremidad sin apoyo por 4-6 semanas, después de lo que se realiza un retorno progresivo a la actividad con carga parcial lográndose habitualmente una consolidación suficiente después de 2-3 meses.

El *tipo de cirugía* depende de las características del paciente (edad, grado de actividad, expectativa de vida, comorbilidades) y por otro lado del tipo de fractura y la presencia o no de artrosis coxofemoral.

1. Fracturas de cuello: OTS precoz en pacientes jóvenes menores de 50 años (tornillos canulados, FIGURA 13-14), esto pese al riesgo de necrosis de la cabeza, que aumenta de acuerdo al grado de desplazamiento y tiempo de evolución de la fractura. En pacientes mayores se privilegia una artroplastía total, buscando una rápida deambulación para disminuir la enfermedad del decúbito, salvo en aquellos enfermos con una baja expectativa de vida y mínima demanda física, donde se pueden utilizar prótesis parciales (uni o bipolares), siempre y cuando no

exista artrosis previa, en cuyo caso se deberá escoger una prótesis total.

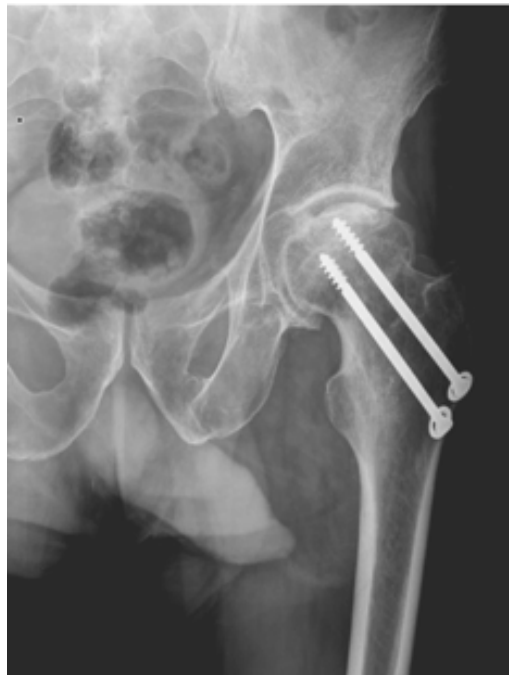

Figura 13-14. Radiografía de cadera izquierda AP. Tornillos canulados.

- 2. Fracturas inter o pertrocantéreas:** reducción y OTS con clavo placa (DHS FIGURA 13-15) o clavos endomedulares bloqueados, esto independiente de la edad.
- 3. Fracturas subtrocantéricas:** en la actualidad se prefiere el uso de clavos endomedulares (CEM) bloqueados dado sus buenos resultados funcionales en comparación a la OTS con clavo placa.

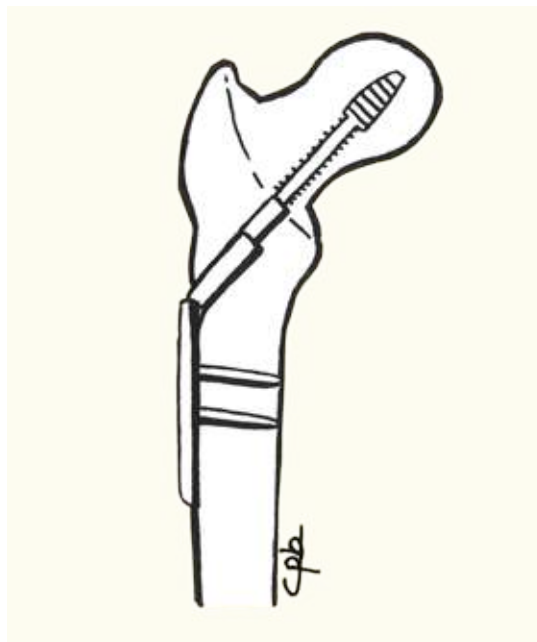


Figura 13-15. OTS para fracturas pertrocantéreas (DHS: dynamic hip screw).

Los pacientes operados de fractura de cadera deben ser *movilizados precozmente* de acuerdo al dolor y la capacidad funcional de cada enfermo, iniciando en forma simultánea una rápida rehabilitación. Es importante mantener la prevención de TVP por 2 a 4 semanas.

El pronóstico de las fracturas de cadera varía según la localización anatómica. La región intertrocanterea contiene una gran cantidad de hueso esponjoso con un buen suministro de sangre. Por lo tanto, las *fracturas intertrocanterea tienen buen pronóstico* si la reducción y fijación se han realizado correctamente. El cuello femoral tiene poco hueso esponjoso, periostio delgado y un suministro de sangre relativamente pobre que puede ser interrumpido por una fractura, resultando en una mayor incidencia de necrosis avascular y cambios degenerativos en la cabeza del fémur.

Complicaciones

Las complicaciones más frecuentes de las fracturas de cuello femoral e intertrocanterea operadas son la *infección y el tromboembolismo*. También están descritos dolor crónico, luxación de la prótesis, necrosis avascular, artrosis y pseudoartrosis en el caso de la OTS. La mortalidad global y el resultado funcional, generalmente es peor en las fracturas intertrocanterea que en las de cuello femoral. Algunas a describir dado su importancia:

- **Infecciones:** menor a 1-2% con el uso de ATB profilácticos.
- TVP/TEP
- **Pseudoartrosis:** dada por una mala reducción y gran conminución. Es más frecuente en fracturas desplazadas.
- **Necrosis avascular:** es favorecida por una reducción tardía e insuficiente. A mayor proximidad con la cabeza del fémur mayor riesgo de compromiso vascular, ya que esta tiene *irrigación terminal*. Por lo mismo, se considera como una *urgencia quirúrgica en pacientes jóvenes* con el fin de preservar la irrigación de la cabeza femoral. Esta fractura puede presentarse con poco dolor en aquellos casos con rasgos incompletos o mínimo desplazamiento. Y muchas veces es necesario el uso de una RM para lograr un adecuado diagnóstico. Deben tomarse radiografías de cadera periódicamente durante al menos 3 años después de la cirugía para vigilar el desarrollo de una eventual necrosis avascular.
- Falla precoz de la fijación (<3 meses).
- Aflojamiento de la prótesis: si ocurre, se ve varios años después de la cirugía.
- 30% mortalidad/año por fractura de cadera en pacientes mayores.

Luxación de cadera

Se produce una pérdida completa de la congruencia articular entre la cabeza femoral y el acetábulo. Ocurre frecuentemente por un mecanismo de alta energía como un accidente de tránsito, caída de altura, esquí y snowboard o deportes de contacto. Podemos encontrar en un alto porcentaje (40-70%) lesiones asociadas como fracturas de rodilla, cotilo, pierna y siempre debe descartarse del esqueleto axial: pelvis, columna lumbar, torácica y cervical. En forma específica, en el examen físico inicial hay que comprobar la *indemnidad del nervio ciático*.

La gran mayoría de los casos son *luxaciones posteriores* (95%, FIGURA 13-16), y se manifiestan clínicamente con una *“posición púdica”* (aducción, flexión y rotación interna, además del acortamiento, FIGURA 13-17). Como toda luxación, se debe reducir en forma inmediata antes de las 6 horas para disminuir la posibilidad de necrosis avascular. El tratamiento definitivo dependerá del tipo de luxación (simple o compleja). En el caso de las lesiones simples, estas no se acompañan de fracturas asociadas. Las luxaciones complejas (fractura de cotilo o cabeza) requieren por lo tanto de una reducción abierta y OTS.

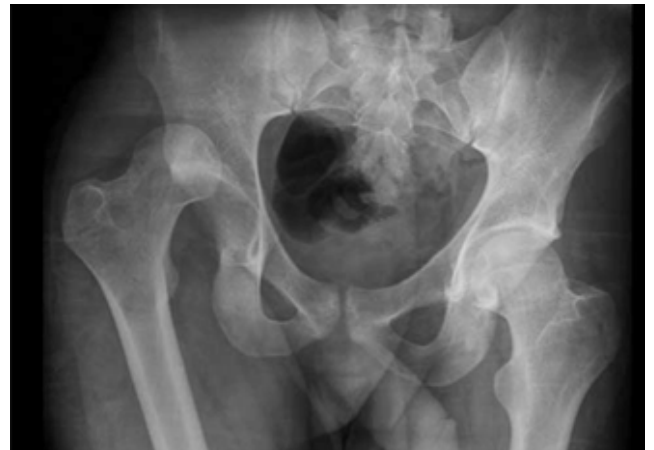

Figura 13-16. Radiografía de pelvis AP. Luxación posterior de cadera derecha.

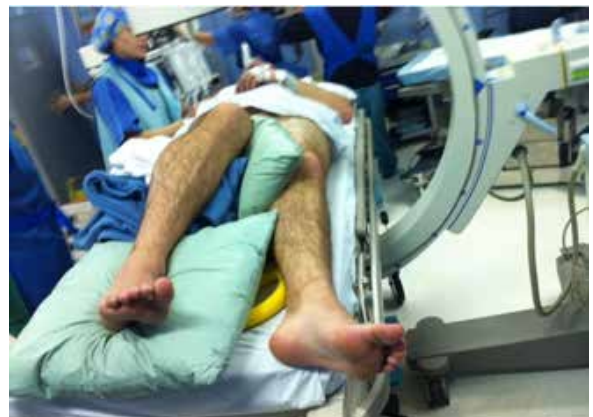

Figura 13-17. Posición púdica de la luxación posterior de cadera derecha.

Patología degenerativa de la cadera

La artrosis o osteoartritis en lengua anglosajona es una enfermedad irreversible, progresiva en el tiempo que puede llegar a comprometer toda la extensión de la articulación. Su alteración básica es la degeneración del cartílago articular y el hueso subcondral. En occidente, más del 80% de los pacientes mayores 75 años tiene algún grado de evidencia radiográfica de coxartrosis, que no necesariamente guarda relación con manifestaciones clínicas.

Se pueden catalogar en *artrosis primaria*: cuando no es posible identificar anomalías anatómicas ni otros antecedentes predisponentes. Es la más frecuente en Chile y se atribuye al envejecimiento, siendo un diagnóstico de exclusión; o *artrosis secundaria*, cuando existen factores predisponentes tales como:

- Alteración del desarrollo: displasia de cadera, epifisiolisis de cabeza femoral, enfermedad de perthes, anteversión femoral/acetabular, pellizcamiento femoroacetabular.
- Trauma: fractura, luxación, lesión condral.
- Enfermedades inflamatorias: AS, AR, LES.
- Enfermedades metabólicas: depósitos por cristales.
- Necrosis ósea avascular.

Otros factores de riesgo importantes asociados a la artrosis son el sexo femenino y la obesidad, este último como factor modificable más consistente.

Clínica

El síntoma principal es el dolor articular (coxalgia) que suele estar presente al iniciar la actividad matinal acompañado de rigidez la que tiende a disminuir con el movimiento (FIGURA 13-18). Se intensifica con actividades de la vida diaria, sobre todo al subir o bajar escaleras, y como todo dolor mecánico disminuye con el reposo. Se caracteriza por ser de instalación insidiosa en el tiempo, manifestándose como *dolor inguinal* irradiado a la cara anterior del muslo llegando incluso hasta la rodilla (“*la cadera llora por la rodilla*”).

Clásicamente el rango articular disminuye, siendo la *rotación interna* la primera en comprometerse, luego la abducción y, por último, la flexión.

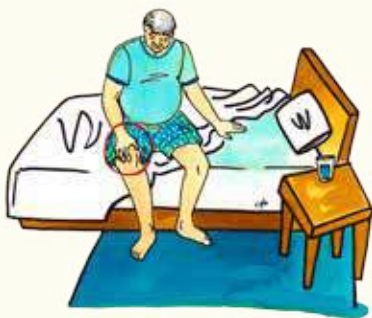

Figura 13-18. Irradación del dolor inguinal hasta la rodilla secundario a la artrosis de cadera (coxartrosis).

Imagenología

El estudio inicial es con radiografía de pelvis AP, para comparar ambas caderas, cadera AP y cross table (FIGURA 13-19).

Los hallazgos característicos de un proceso degenerativo articular son:

1. Disminución del espacio articular.
2. Osteofitos (*punta de hueso*).
3. Esclerosis subcondral (*hueso se compacta por debajo del cartílago*).
4. Quistes subcondrales o *geodas* (*agujeros en el hueso producto de microfracturas del cartílago con entrada de líquido sinovial*).
5. Deformidad severa.

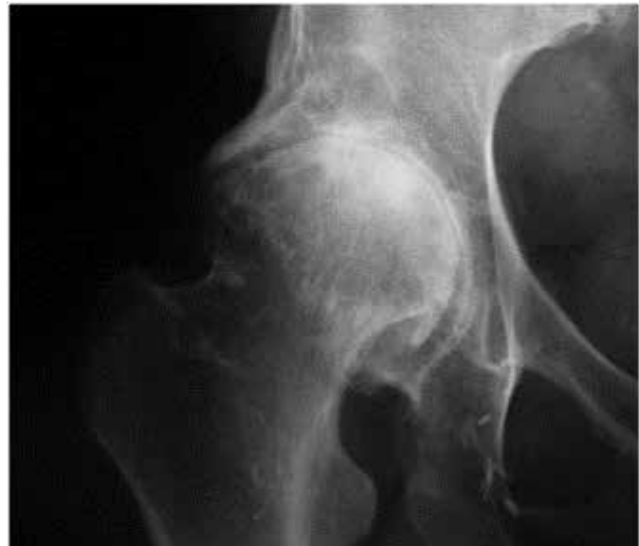

Figura 13-19. Radiografía de cadera derecha AP con signos evidentes de coxartrosis.

Una forma de estandarizar los hallazgos radiológicos es el sistema de *Kellgren-Lawrence*, que crearon una escala de 0-4:

- **0 No:** ausencia de osteofitos, estrechamiento o quistes.
- **1 Dudosa:** osteofitos solo.
- **2 Mínima:** Osteofito definitivo, superficie articular intacta.
- **3 Moderada:** osteofitos claros y disminución moderada del espacio articular.
- **4 Severa:** espacio articular muy deteriorado con esclerosis subcondral.

El resto de los exámenes imagenológicos no son necesarios. Solo se utilizan para complementar la información y preparar una eventual cirugía.

Por lo tanto, el diagnóstico según la American College of Rheumatology es la presencia de dolor en la cadera más, al menos 2 de los siguientes 3 elementos, con una sensibilidad de 89% y especificidad de 91%:

1. VHS <a 20 mm/hora.
2. Osteofitos radiológicos (femorales o acetabulares).
3. Disminución del espacio articular en la radiografía (superior, axial o medial).

Tratamiento

El tratamiento de la artrosis tiene 2 objetivos principales: aliviar el dolor y preservar la función.

No Farmacológico

1. **Educación y apoyo psicológico:** todo paciente con artrosis de cadera debiera recibir información sobre su enfermedad, métodos de diagnóstico, opciones de tratamiento y pronóstico.
2. **Programa de ejercicios:** existe evidencia que los programas de ejercicios pueden mejorar los síntomas de la artrosis de cadera ya que optimizan la condición de la musculatura de las extremidades inferiores.
3. **Baja de peso:** la reducción del peso disminuye el riesgo de desarrollar artrosis. Se debe recomendar una baja de peso de al menos un 5% a todo paciente con sobrepeso u obeso, ya sea con dieta alimentaria como ejercicios.
4. **Órtesis:** no existe evidencia científica que avale sus beneficios, pero los expertos recomiendan uso de bastones para disminuir las fuerzas que se aplican sobre la articulación.

Farmacológico

1. **Analgésicos orales:** la primera opción terapéutica avalada es el paracetamol con dosis recomendada de 1gr c/8 h. Es el que proporciona mayores beneficios, con la menor tasa de efectos adversos. Otra opción es el uso de metamizol (dipirona).
2. **AINES:** usados frecuentemente para el manejo del dolor, deben ser considerados como segunda opción porque presentan mayor costo económico y menor seguridad gastrointestinal y cardiovascular. Se recomiendan luego de una mala respuesta a los analgésicos simples, a la menor dosis efectiva vía oral.
3. **Opiodes:** pueden ser usado de forma adicional a los analgésicos/AINES, o cuando estos últimos están contraindicados.

4. **Glucosamina y condroitin sulfato:** llamados condroprotectores, inhiben las enzimas catabólicas y estimula el metabolismo de los condrocitos. No existe evidencia que logren regenerar el cartílago hialino, pero hay estudios que demuestran una mejor analgesia que el placebo. En la práctica se ocupan según la experiencia del médico.
5. **Infiltraciones intraarticulares:** la evidencia actual no apoya el uso de corticoides en la cadera ya que no tendría grandes beneficios, es un procedimiento difícil, de corto efecto y con complicaciones asociadas. El uso de ácido hialurónico en la cadera tampoco se recomienda de forma habitual dado que su experiencia es limitada.

Quirúrgico

El tratamiento definitivo de la coxoartrosis avanzada, con dolor refractario al tratamiento conservador se realiza mediante una artroplastía total de cadera, la que es capaz de recuperar la función y la marcha del paciente eliminando el dolor.

Sus resultados funcionales habitualmente son muy satisfactorios, siendo este tipo de cirugía una de las más exitosas intervenciones en la especialidad, logrando buenos y excelentes resultados en más del 90% de los casos. En la actualidad con las técnicas y materiales disponibles es posible logra una vida útil de la prótesis superior a 20 años. Existen distintos materiales y métodos de fijación que deben ser elegidos por el cirujano de acuerdo a las características de cada paciente. Así, por ejemplo, se prefieren metales tradicionales como cromo-cobalto (acero) con fijaciones cementadas para pacientes mayores y de baja demanda, versus titanio y fijación no cementada para pacientes más jóvenes y activos. A su vez las superficies articulares (cabeza y cotilo) pueden ser metal con polietileno, cerámica con cerámica o metal con metal. Su elección dependerá de la edad y grado de actividad del enfermo.

Un grupo particular de difícil manejo lo constituyen los pacientes jóvenes, a los que se recomienda posponer el mayor tiempo posible la cirugía, ya que tienden a presentar mayor posibilidad de recambios protésicos siendo esto una cirugía de altísima complejidad y cuyos resultados son de inferior calidad a las prótesis primarias.

Autoestudio

1. Describa las generalidades más importantes de fractura de pelvis: epidemiología, etiología (mecanismos) y mortalidad.
2. ¿Qué elementos del examen físico hacen sospechar una fractura de pelvis? ¿Cuáles son los exámenes que se deben solicitar?
3. Explique ¿en base a qué elementos y cómo se clasifican las fracturas de pelvis?.
4. ¿En qué consiste el manejo inicial y qué tipos de tratamiento definitivos conoce para la fractura de pelvis?
5. ¿Qué se entiende por una fractura de cadera?
6. ¿Cuál es la población más afectada? ¿Cuáles son sus consecuencias?
7. Describa los factores de riesgo asociados a fractura de cadera.
8. Describa la anatomía de la articulación de la cadera, haciendo énfasis en su irrigación.
9. De acuerdo a su localización anatómica y tipo de rasgo ¿cuáles son los dos grandes grupos de fractura de cadera que usted conoce?.
10. Explique la clasificación de Garden y Tronzon para fractura de cadera.
11. ¿Qué hallazgos se esperan en un examen físico sugerente de una fractura de cadera?
12. ¿En qué consiste el estudio imagenológico frente a una sospecha de fractura de cadera?
13. Describa el manejo inicial de una fractura de cadera.
14. ¿Qué tipos de tratamiento quirúrgico se utilizan y por qué?
15. ¿Cuáles son las complicaciones más frecuentes de la fractura de cadera?
16. ¿Qué se entiende por una luxación de cadera? ¿Cuáles son las más frecuentes? ¿Cuándo se deben sospechar?
17. ¿En qué consiste la artrosis de cadera?
18. ¿Cómo se pueden clasificar las artrosis de cadera? ¿Qué factores predisponentes conoce?
19. Describa la historia característica y examen físico de una artrosis de cadera.
20. ¿Cómo se estudia una artrosis de cadera?
21. ¿En qué se basa la clasificación de Kellgren-Lawrence?
22. Describa los objetivos y principios del tratamiento conservador de la artrosis de cadera.
23. ¿En qué consiste el tratamiento quirúrgico de la artrosis de cadera?

Referencias sugeridas para este capítulo

1. Fractura del anillo pélvico: <http://www.orthobullets.com/trauma/1030/pelvic-ring-fractures>
2. Fractura del cuello femoral: <http://www.orthobullets.com/trauma/1037/femoral-neck-fractures>
3. Luxación de cadera: <http://www.orthobullets.com/trauma/1035/hip-dislocation>
4. Guía clínica MINSAL "Tratamiento médico de personas de 55 años y más con artrosis de cadera y/o rodilla leve a moderada 2010.

Patología de rodilla

Dr. Mario Orrego Luzoro

14

La articulación de la rodilla presenta un gran número de patologías, tanto en la juventud con un predominio de lesiones traumáticas y por sobreuso; así como en la adultez por causas degenerativas. Es la articulación más grande de nuestro organismo, y está constituida por distintas estructuras que pueden verse afectadas, tales como: tendones, meniscos, cartílago, ligamentos, bursas, cápsula sinovial y elementos óseos. Dado esta composición tanto ósea como músculo-ligamentosa, presenta una biomecánica muy compleja. El movimiento principal es la flexo-extensión y secundariamente valgo-varo y rotación.

Lesiones meniscales

Los meniscos son dos estructuras fibrocartilagosas ubicadas entre las superficies articulares del fémur y la tibia. El medial tiene forma de C y el lateral de semicírculo (FIGURA 14-1). Vistos desde una perspectiva coronal, semejan una cuña con una región externa (capsular) más alta que la interna (articular). Su estabilidad está dada principalmente por su inserción periférica a la cápsula a nivel de su tercio medio o cuerpo, y sus extremos o cuernos en la región central anterior y posterior de la tibia. Histológicamente son aneurales y escasamente irrigados. Por esto, su vascularización se divide en 3 zonas desde la cápsula hacia el borde libre: *roja-roja* (vascularizada), *roja-blanca* y *blanca-blanca* (avascular). FIGURA 14-2.

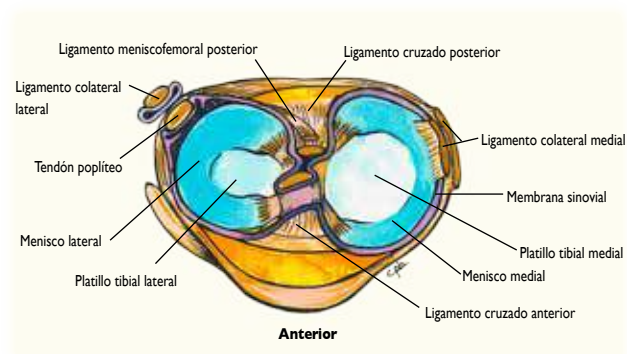


Figura 14-1. Rodilla interior. Visión superior.

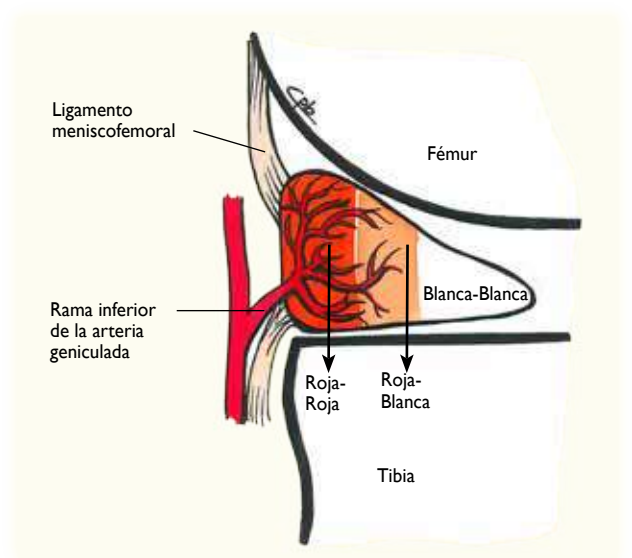


Figura 14-2. Vascularización del menisco según sus zonas.

Su principal *función* es aumentar la congruencia articular dado que hacen “coincidir una superficie convexa sobre una plana”, de esta manera se mejora el contacto entre el fémur y la tibia favoreciendo así la transmisión de cargas y disminuyendo la presión sobre el cartílago articular y el hueso subcondral.

También participan en la absorción de impactos, estabilización pasiva y lubricación del cartílago articular.

Las lesiones meniscales “roturas o desgarros” pueden ser agudas o crónicas. El menisco medial se lesiona 5-7 veces más que el lateral porque soporta el 60-70% del peso corporal y se inserta en la porción profunda del *ligamento colateral medial (LCM)*, lo que le quita movilidad y favorece su “atrapamiento por el cóndilo femoral”, siendo su área más frecuentemente lesionada el cuerno posterior.

Mecanismos

La lesión aguda se da con mayor reiteración en individuos jóvenes y deportistas, donde el mecanismo más frecuente es de tipo indirecto, por rotación con la rodilla en semiflexión

y el pie fijo al suelo, asociado con frecuencia a un valgo o varo forzado (FIGURA 14-3). Esto determina que puedan coexistir otras lesiones a nivel de los ligamentos colaterales o cruzados. En niños o adolescentes con cierta frecuencia (5% de la población) puede verse un *menisco discoide* sintomático (anormalidad congénita con forma de disco completo más grueso y de mayor tamaño), generalmente en el compartimento externo y en la mitad de los casos bilateral.



Figura 14-3. Rotación de la rodilla con el pie fijo al suelo.

Las roturas crónicas se ven con mayor frecuencia en mayores de 40 o 50 años y son de etiología degenerativa. Generalmente hay historia de dolor de larga data sin antecedentes traumáticos. El tipo de rotura más frecuente es "horizontal u hoja de libro" (FIGURA 14-4). Pueden existir factores predisponentes como genu valgo, varo y/o inestabilidad articular.

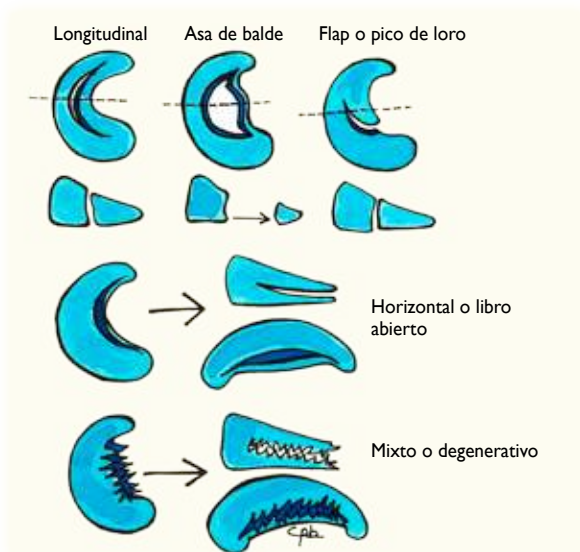


Figura 14-4. Clasificación de las lesiones meniscales.

Historia

El síntoma cardinal es el *dolor* a nivel de la interlínea articular femorotibial medial o lateral que aumenta con los giros y flexión de la rodilla, y disminuye con el reposo (dolor mecánico). También puede acompañarse de *bloqueo articular* e historia de *aumento de volumen* (generalmente cuando han pasado horas o días) por la presencia de *derrame articular*.

Examen físico

Inspección y rango de movilidad

- Presencia de atrofia muscular que indican lesiones de larga data.
- Asimetrías al comparar la rodilla contralateral que pudieran orientar a la existencia de derrame articular.
- Rango articular: una disminución en la movilidad activa y sobre todo pasiva hace sospechar una lesión intraarticular.

Palpación y pruebas específicas

- Derrame: objetivado mediante el signo del tímpano o de la ola. (FIGURA 14-5)

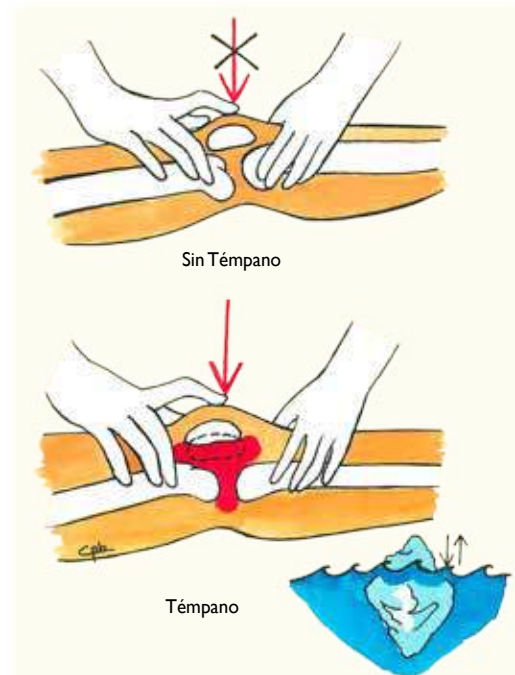

Figura 14-5. Signo del tímpano.

- Existen varias pruebas sugerentes de ruptura meniscal, todas ellas muy sensibles y poco específicas:
 - **Prueba de Mc Murray:** paciente en decúbito supino con flexión de cadera y rodilla en 90°, se realizan movimientos de rotación acompañados de flexoextensión con estrés en varo o valgo de-

pendiendo del compartimento que se quiera examinar (el menisco externo se comprime en valgo y el interno en varo). Durante toda la maniobra se mantiene presionada con un dedo la interlínea articular a evaluar, buscando la aparición de dolor y/o chasquido (FIGURA 14-6).

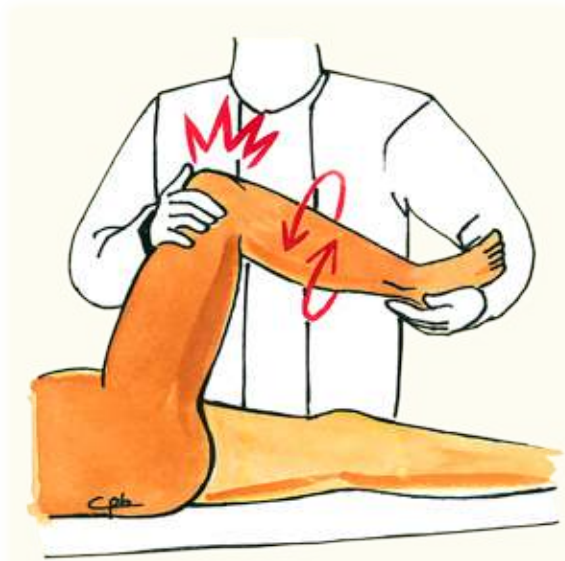

Figura 14-6. Signo de Mc Murray.

- o **Prueba de Apley:** paciente en decúbito prono con rodilla flectada en 90°, se aplica una fuerza de compresión y rotación. La aparición de dolor debe hacer sospechar lesiones intraarticulares. Posteriormente se ejerce tracción de la extremidad hacia el cenit, buscando distraer la articulación. La aparición de dolor orienta hacia patología extraarticular de tipo cápsulo ligamentosa (FIGURA 14-7).

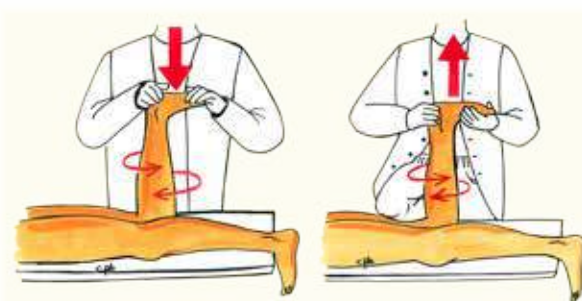

Figura 14-7. Signo de Apley

Signo de distracción

- o **Prueba de Steinman:** paciente sentado en la camilla con pierna y cadera flectada en 90°, se rota la pierna hacia medial y lateral (la dirección del talón señala que menisco se está evaluando). La presencia de dolor en cualquiera de las interlíneas orienta hacia una rotura del menisco evaluado (FIGURA 14-8).



Figura 14-8. Signo de Steinman.

- o **Thessaly Test:** paciente de pie enfrentado al examinador, se le solicita cargar sobre la extremidad sintomática de manera monopodal. Posteriormente, el enfermo debe realizar movimiento de flexoextensión y rotación en forma activa con un pie fijo al suelo "como bailando el twist". Durante esta maniobra el paciente puede apoyar sus manos para equilibrarse en las del examinador u otra superficie. La aparición de dolor en alguna de las interlíneas articular es sugere de patología meniscal. Esta prueba se asemeja al signo de Mc Murray, pero tiene la ventaja de que el examinador no realiza esfuerzo alguno (FIGURA 14-9).

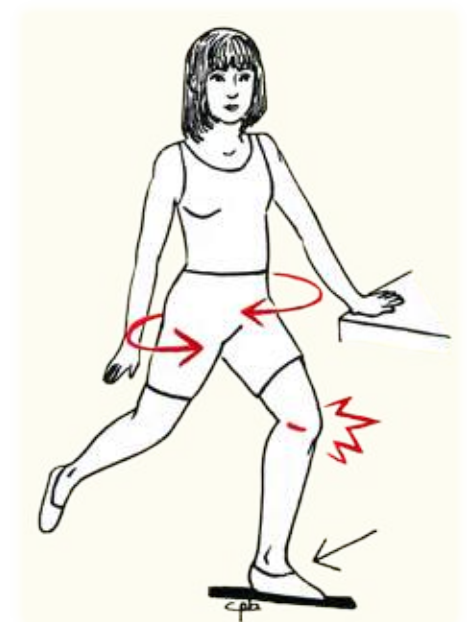

Figura 14-9. Thessaly Test.

Estudio

Siempre debe comenzar con una radiografía simple en dos proyecciones AP y lateral con carga. Esto busca descartar otras etiologías (fracturas, tumores, condrocalcinosis, etc.) y describir el estado “general” de la articulación, específicamente orientado a la búsqueda de signos sugerentes de artrosis.

El examen de elección para confirmar el diagnóstico es la RM, dada su alta sensibilidad y especificidad (95% aprox.) en la visualización de lesiones de partes blandas, lo que permite una detallada descripción del tipo de rotura meniscal (FIGURA 14-10). También constituye un gran aporte en la evaluación de un eventual daño condral y edema óseo frecuentemente asociado a lesiones meniscales de carácter degenerativo.

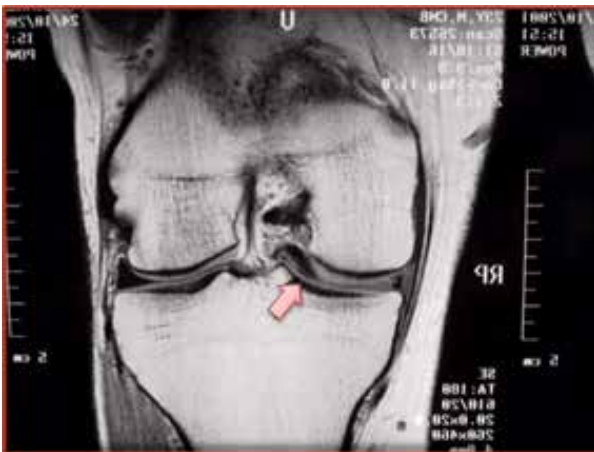

Figura 14-10. RM de rodilla con ruptura meniscal en asa de balde.

Tratamiento

- **Conservador:** indicado en pacientes generalmente sobre 50 años de edad que refieren dolor de larga data sin un antecedente traumático claro y que no se acompaña de bloqueos o derrame. En estos casos, el examen físico habitualmente se caracteriza solo por dolor en la interlínea sin chasquidos ni signos meniscales categóricos. La radiografía simple habitualmente demuestra algún signo de artrosis y la RM confirma una rotura meniscal de tipo degenerativa (rasgo horizontal) y algún grado de edema óseo condilar o tibial en la superficie adyacente a la lesión. El tratamiento consiste en disminuir el dolor en base a la limitación temporal de la actividad física y el uso de analgésicos y AINES. En una segunda etapa, si no ha cedido el dolor, se puede indicar los corticoides intraarticulares asociados a la rehabilitación kinésica.

En estos casos, se debe evitar caer en la tentación de sugerir un tratamiento quirúrgico ya que podría incluso empeorar la sintomatología y progresión del daño articular.

- **Quirúrgico:** habitualmente reservado para pacientes activos cuando existen síntomas y signos mecánicos atribuibles a la lesión meniscal y que limiten la vida diaria, refractarios al manejo conservador. La cirugía artroscópica es el procedimiento de elección, siendo muy importante acompañarla de una adecuada rehabilitación postoperatoria. Existen varias alternativas:
 - **Menisectomía parcial:** se reseca la rotura inestable dejando un menisco regular de forma y grosor suficiente, preservándose la continuidad entre cuerno anterior y posterior. Se busca conservar la mayor cantidad de menisco posible a fin de minimizar el daño osteocartilaginoso que este procedimiento conlleva en el largo plazo.
 - **Sutura meniscal (meniscorrafia):** reservada para pacientes jóvenes, generalmente menores de 40 años, con roturas longitudinales más periféricas (zona roja-roja), mejor irrigadas y con mejor potencial de cicatrización.
 - **Transplantes meniscales:** son excepcionales y se realizan en jóvenes o deportistas que han sido sometidos a una menisectomía total y que presentan síntomas dolorosos por sobrecarga del compartimento afectado. Se puede utilizar aloinjertos o implantes sintéticos, sin embargo sus resultados en el largo plazo aún están en estudio (FIGURA 14-11).

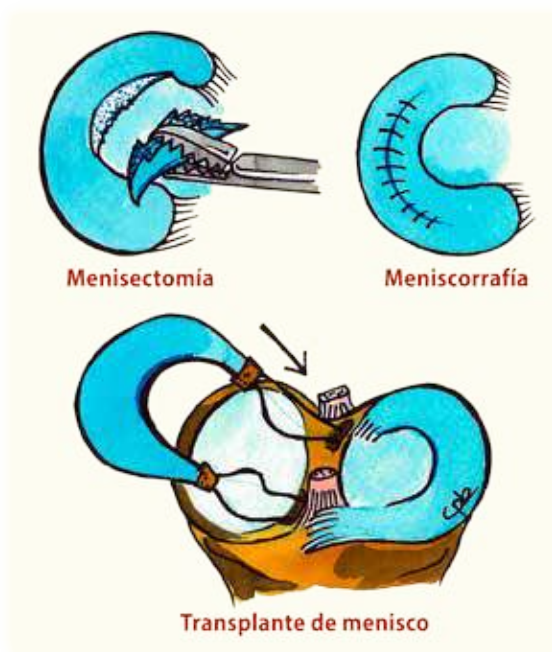


Figura 14-11. Alternativas de tratamiento quirúrgico en las rupturas de menisco.

Lesión de ligamentos cruzados

Son considerados unos de los estabilizadores estáticos más importantes de la rodilla. El ligamento cruzado anterior

(LCA) se origina en la región posteromedial del cóndilo femoral lateral, desde donde se dirige hacia anterior y medial para insertarse justo medial al cuerno anterior del menisco medial entre las espinas tibiales (FIGURA 14-12). Su principal función es evitar la traslación anterior de la tibia aunque también participa de forma secundaria en la estabilización en varo-valgo y movimientos de rotación. El ligamento cruzado posterior (LCP) se origina en la cara lateral del cóndilo medial y se dirige hacia distal y posterior para insertarse en el borde posterior y central de la meseta tibial. Es el responsable de evitar la traslación posterior de la tibia. Su rotura es mucho menos frecuente que el LCA, y se produce por un mecanismo de hiper-extensión, hiperflexión o un impacto tibial anterior asociado generalmente a lesiones de alta energía, por lo que su *lesión aislada es muy poco frecuente*, encontrándose en la mayoría de la veces combinaciones como LCP más esquina posteroexterna, ligamento colateral medial o LCA.

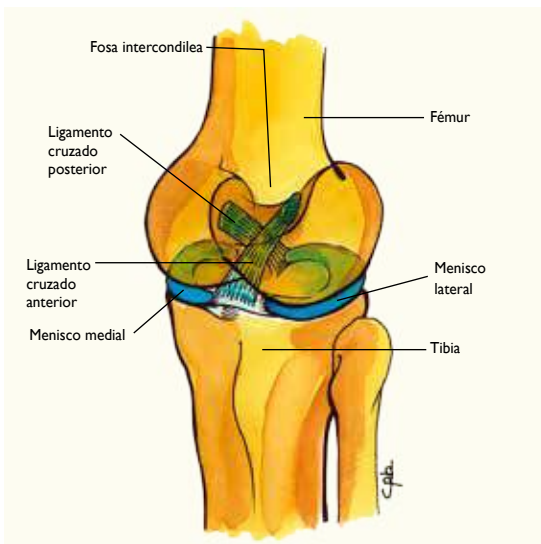


Figura 14-12. Visión anterior de la rodilla. Distribución de estructuras internas.

Mecanismo de lesión de LCA

El mecanismo de producción más común es indirecto a causa de una desaceleración brusca y *rotación externa de la tibia, asociado a valgo y semiflexión* (FIGURA 14-13). Lo descrito también puede afectar a otras estructuras (ligamento colateral medial, menisco externo y contusión ósea femorotibial externa) por lo que se presenta como lesión aislada solo en un 10% de los casos, más frecuentemente en deportes que involucren rotaciones, aceleraciones y freno bruscos.

En términos absolutos la mayoría de los pacientes son hombres, sin embargo en términos relativos afecta más a *mujeres deportistas*, lo que estaría dado por alteraciones de la alineación de la extremidad (la pelvis más ancha determina una rotación externa de la tibia y mayor genu valgo),

mayor laxitud articular, factores hormonales y diferencias en el control neuromuscular.

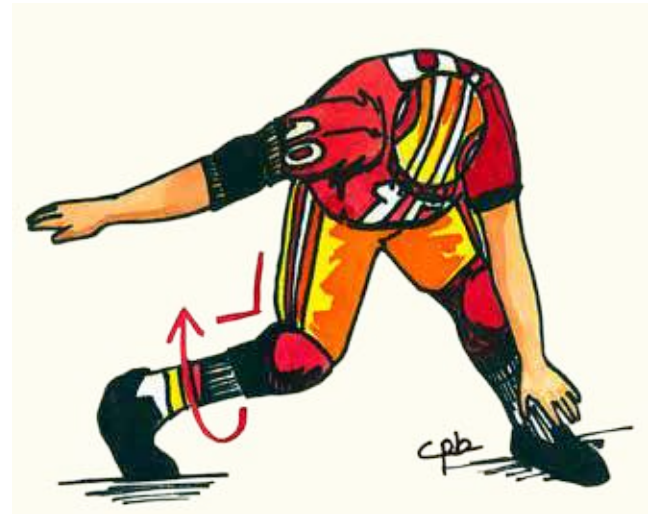

Figura 14-13. Mecanismo de ruptura de LCA. Abducción, valgo y rotación externa.

Historia

El paciente relata habitualmente el mecanismo descrito, asociado a dolor e incapacidad para seguir realizando la actividad dado una sensación de *inestabilidad*. En algunas ocasiones también se describe un sonido característico "*popping sound*". Clásicamente debido a la hemartrosis secundaria existe la aparición de derrame intraarticular de rápida instalación en el curso de las primeras horas. Si uno logra obtener esta historia completa, el 70% de los casos se encuentra una lesiones del LCA.

Examen físico

Inspección

- En el caso de lesiones agudas se presenta habitualmente un paciente con aumento de volumen en la rodilla afectada, dificultad para realizar la carga por dolor y un rango de movilidad reducida.

Palpación

- Debe orientarse a la confirmación del derrame (signo del tímpano y de la ola) y la búsqueda de puntos dolorosos, clásicamente a nivel del cóndilo y platillo externo, y del ligamento colateral medial, ambos explicados por el mecanismo de valgo forzado. También pueden encontrarse otras áreas sensibles en el caso del varo, hiperflexión o hiperextensión.

Pruebas específicas

- **Signo de Lachman:** una de las pruebas más sensibles para sospechar la rotura de LCA. Consiste en flexar la rodilla 20-30°, sujetar con una mano el extremo distal del muslo, y con la otra, el extremo proximal de la tibia. Con el pulgar de la mano colocado sobre la tube-

rosidad tibial se debe realizar en forma simultanea un movimiento hacia anterior de tibia dejando con la otra mano el muslo fijo, observando “sintiendo” el grado de desplazamiento anterior de la tibia (FIGURA 14-14). Un desplazamiento mayor a 5 mm suele ser significativo.

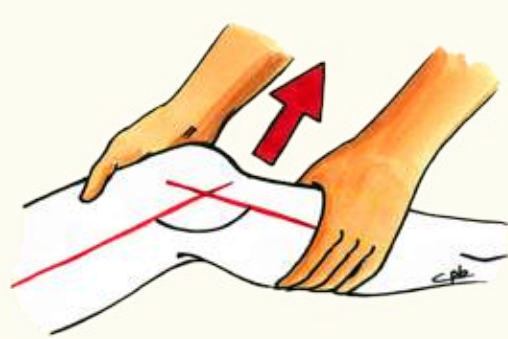

Figura 14-14. Signo de Lachman.

- **Cajón anterior:** consiste en flexar la rodilla en 90°, fijar el tobillo a la camilla, y desplazar la tibia hacia anterior al traccionar con las manos a nivel de la tuberosidad tibial anterior (FIGURA 14-15). Ambas maniobras se deben realizar con el paciente relajado y comparando con la rodilla contralateral para evitar equivocaciones en casos de hiperlaxitud.

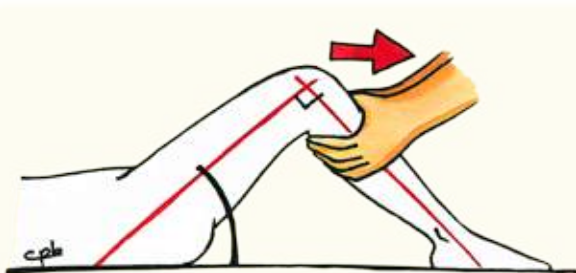


Figura 14-15. Cajón anterior.

- **Pivot shift:** esta prueba busca comprobar la inestabilidad anteroposterior, rotacional y medial asociada a la lesión del LCA.

Paciente en decúbito dorsal con la extremidad extendida, el examinador levanta la pierna, en este momento si existe una lesión de LCA, la tibia se subluxa hacia anterior. A continuación manteniendo la rodilla extendida se ejerce una fuerza de valgo y rotación interna. Dado que el LCA también aporta a la estabilidad en valgo y rotación, la subluxación tibial aumenta. Desde esta posición de extensión, valgo y rotación interna el examinador flexa la rodilla y en ese momento se reduce la subluxación tibial sintiendo el paciente y el examinador un chasquido o resalte. Se trata por lo tanto de una prueba “dinámica” donde la reducción de la

subluxación tibial asemeja, pero en forma inversa a los episodios de inestabilidad descritos por el paciente. La presencia de este signo evidente es altamente específico de una rotura de LCA (FIGURA 14-16).

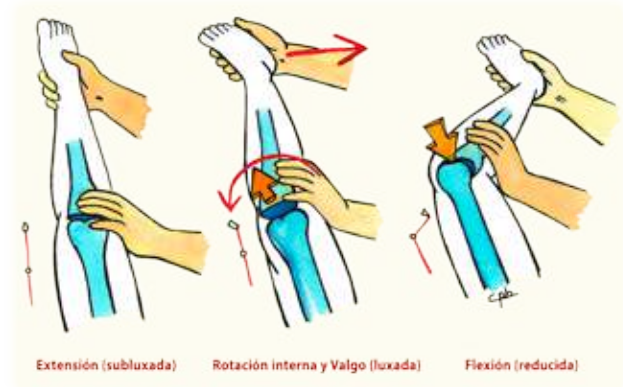


Figura 14-16. Pivot Shift.

Estudio

El examen de elección es la RM. Se debe previamente realizar una radiografía para detectar la presencia de lesiones óseas asociadas, por ejemplo la “Fractura de Segond” que es una fractura avulsiva a nivel del platillo tibial externo, muy sugerente de ruptura de LCA, como también descartar otras fracturas como: espinas tibiales en paciente con esqueleto inmaduro o fracturas de platillos tibiales en paciente mayor.

Tratamiento

El manejo de la rotura de LCA, dependerá del tipo de paciente, tipo de actividad laboral o deportiva y el grado de inestabilidad que esta lesión genera. Mientras mayor sea la demanda física y las expectativas del enfermo, habitualmente se optará por un tratamiento quirúrgico, dado que la inestabilidad articular crónica se asocia a un mayor riesgo de desarrollar roturas meniscales y daño condral progresivo que finalmente pueden determinar una artrosis precoz. Previo a la cirugía, es importante tratar las lesiones asociadas susceptibles de manejar en forma ortopédica conservadora, por ejemplo: esguince ligamento colateral medial, contusión ósea femorotibial externa, lesiones meniscales pequeñas en zonas roja-roja. Simultáneamente se debe implementar un plan de tratamiento kinésico buscando mejorar el rango de movilidad y restituir el trofismo muscular. Una vez completada esta etapa, habitualmente después del primer mes posaccidente, se procede a la reconstrucción del LCA en los caso que corresponda.

La cirugía se realiza utilizando generalmente un *autoinjerto*: hueso-tendón-hueso (hueso patelar, tendón patelar, tuberosidad anterior de la tibia, FIGURA 14-17) o de tendón de los músculos isquiotibiales (semitendinoso y gracilis), los que

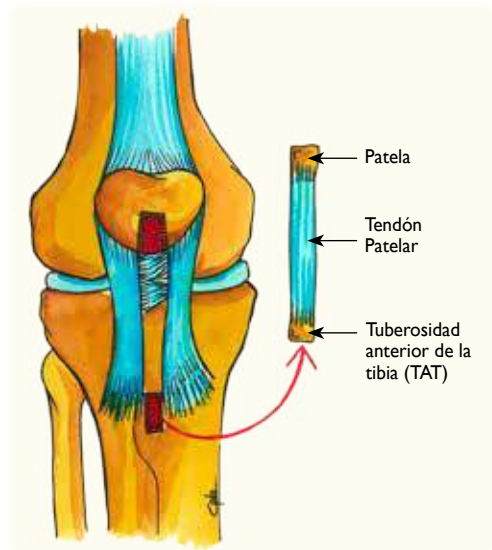


Figura 14-17. Autoinjerto hueso tendón hueso para la reconstrucción del LCA.

son colocados a nivel del fémur y la tibia dentro de túneles óseos mediante distintos sistemas de fijación (FIGURA 14-18). Habitualmente, la ruptura del LCP no requiere de una intervención quirúrgica dado su mayor capacidad de cicatrización, sin embargo existen casos con gran inestabilidad en donde el tratamiento quirúrgico será necesario.

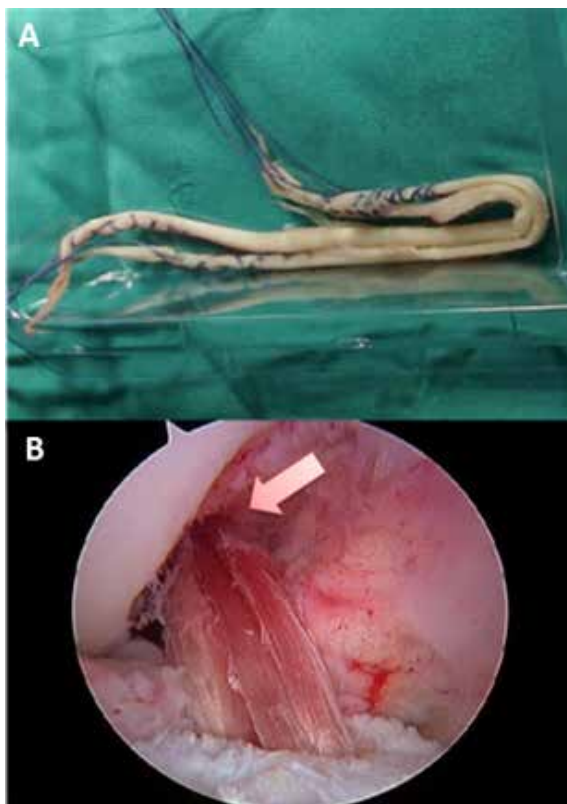


Figura 14-18. (A) Autoinjerto extraído de músculo gracilis y semitendinoso. (B) Visión artroscópica con la inserción del autoinjerto a nivel de túnel óseo femoral.

Lesión de ligamentos colaterales

Su función es estabilizar la rodilla en el eje medial-lateral. El ligamento colateral interno o medial (LCM) es el más frecuentemente lesionado de todos los ligamentos de la rodilla. El mecanismo generalmente involucrado es un valgo forzado, ya sea en forma indirecta o por una fuerza aplicada sobre la cara externa de la rodilla. El compromiso del ligamento colateral externo o lateral (LCL) aislado es extremadamente raro, debiendo siempre sospecharse la presencia de otras lesiones cápsuloligamentosas graves como del LCA o LCP.

Historia y examen físico

El paciente puede describir un *valgo o varo forzado* que dependiendo de la magnitud de la energía involucrada podrá o no presentar derrame e impotencia funcional si existe un compromiso capsular. El examen físico está orientado a la búsqueda de dolor a nivel del ligamento dañado y eventualmente la presencia de inestabilidad mediolateral (*bostezo*) cuando existan roturas totales o parciales. El bostezo se debe buscar en 20° de flexión, ya que cuando la rodilla se encuentra en extensión, el LCA ayuda en la estabilización medio-lateral. Para esto se ejerce una fuerza en la cara contralateral del área afectada. Existe una inestabilidad medial o lateral (bostezo positivo) cuando se logra una apertura del espacio articular adyacente mayor a 5 mm. Si existen dudas se debe comparar con la rodilla contralateral (FIGURA 14-19).

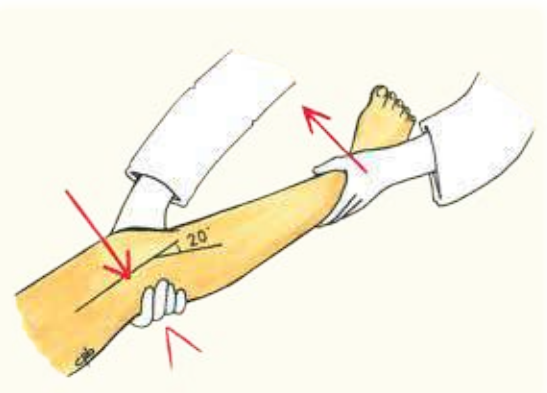


Figura 14-19. Signo del bostezo.

Estudio y tratamiento

El estudio imagenológico comienza con una radiografía simple en dos planos con el fin de descartar fracturas. La necesidad de una RM solo se justifica ante la sospecha de lesiones de partes blandas de carácter "grave", ejemplo: roturas completas, LCA, LCP, condrales, etc.

El manejo en la mayoría de los casos es de tipo conservador buscando controlar el dolor, disminuir los síntomas inflamatorios y favorecer la cicatrización y remodelación de los ligamentos. Para esto lo más recomendado es la utilización de

férulas articuladas acompañadas de un tratamiento kinésico precoz que busque restablecer la movilidad y trofismo musculares a la brevedad. Las lesiones tipo I (elongación de la fibras) requieren de una mínima inmovilización durante el período doloroso (1 a 3 semanas). Las lesiones tipo II (rotura parcial) y bostezo grado I a II pueden necesitar un período de inmovilización más prologando (3 a 6 semanas). Ante la presencia de una rotura total o tipo III (bostezo grado III mayor a 10 mm) es recomendable complementar el estudio con una RM dado que un reducido número de estas podría requerir de tratamiento quirúrgico excepcionalmente.

Fracturas

Corresponden a fracturas de extremo distal del fémur, patela y/o platillos tibiales. Presentan una distribución *bimodal*. En jóvenes se asocian a mecanismos de alta energía como accidentes de tránsito y lesiones deportivas (equitación, moto), a diferencia de los adultos mayores donde la energía involucrada es mínima generalmente debida a caídas a nivel, sobre un hueso osteoporótico.

Fractura de fémur distal

Son las fracturas que comprometen la metafisis y epífisis distal del fémur (FIGURA 14-20). Pueden ser clasificadas según su ubicación en: supracondilea y/o intercondileas con o sin compromiso articular. Su tratamiento generalmente es quirúrgico dada su difícil reducción y estabilización.

Los fragmentos de la fractura pueden comprimir el paquete neurovascular poplíteo, por lo que siempre debe ser evaluada la *función neurovascular distal*. La ausencia de pulsos es indicación de reducción y fijación inmediata, debiéndose complementar el estudio radiológico con una AngioTAC dado que en algunos casos es necesario la reparación quirúrgica de los vasos. La lesión de los nervios tibial y fibular es menos frecuente.

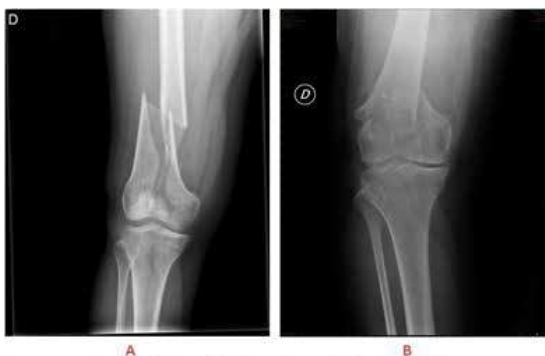

Figura 14-20. Radiografías de rodilla AP con fractura de fémur distal. (A) Supra e intercondilea (B) Intercondilea intraarticular.

Fractura de Patela

Habitualmente son causadas por un impacto directo en la cara anterior de la rodilla. Esta fractura *compromete el*

aparato extensor lo que impide una extensión activa de la articulación generando así impotencia funcional inmediata. Un mecanismo menos frecuente asociado a fracturas del extremo proximal o distal de la patela se ve en los casos donde existe una brusca contracción del cuádriceps. Especial mención merece el diagnóstico diferencial de *patela bipartita*, en estos casos no existe el antecedente traumático claro, sin déficit de extensión activa y las características radiológicas de la lesión (ubicación en extremo superexterno), bordes redondeados y escleróticos son propias de patologías de larga data (FIGURA 14-21).

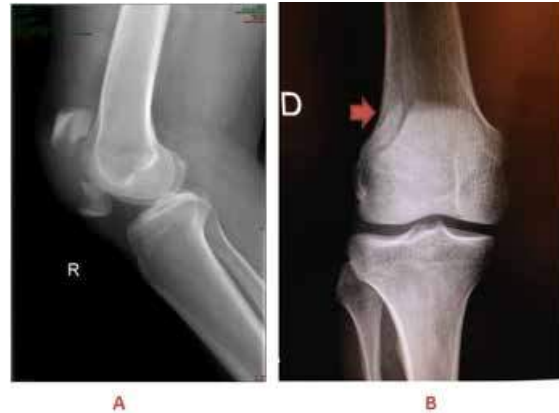

Figura 14-21. (A) Radiografía de rodilla lateral con fractura de patela nasgo transversa desplazado, (B) Radiografía de rodilla AP con patela bipartita.

En las fracturas no desplazadas es posible mantener la integridad funcional del aparato extensor pudiendo ser tratadas en forma *ortopédica*. Por el contrario, aquellas fracturas desplazadas en la que el cuádriceps mantiene los fragmentos permanentemente distraídos (separados), obligan a la reducción abierta y la realización de un *tratamiento quirúrgico con osteosíntesis* (generalmente con 2 agujas y un cerclaje), para restaurar el mecanismo extensor y la congruencia articular.

Fracturas de platillos tibiales

Generalmente se producen por un valgo (platillo tibial lateral) o varo (platillo tibial medial) forzado, típicamente visto en traumatismos sobre la cara lateral de la rodilla.

Con frecuencia en accidentes de alta energía se asocian a lesiones cápsulo ligamentosas (cruzados y colaterales) o lesiones meniscales, las que siempre se deben sospechar y explorar en forma dirigida. Clásicamente el paciente se presenta con dolor, derrame (hemartrosis) e impotencia funcional. El estudio imagenológico comienza con radiografías simples AP, lateral y oblicuas. Con frecuencia se debe asociar el uso de TAC para obtener una mejor información respecto al grado de conminución y desplazamiento de los fragmentos. El uso de RM se reserva para aquellos casos donde se presuman lesiones graves de partes blandas.

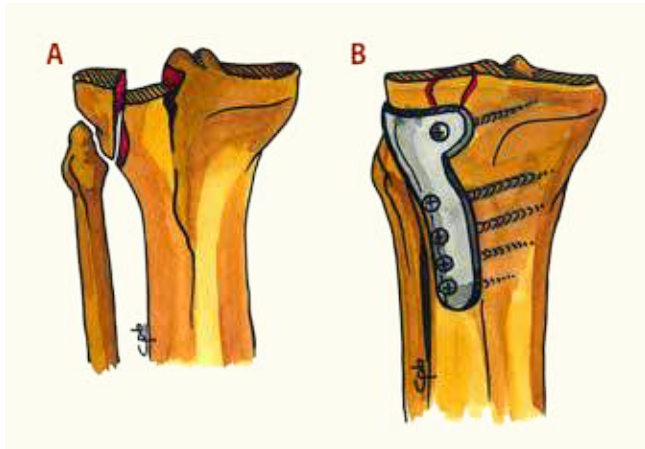


Figura 14-22. (A) Fractura de platillo tibial externo con rasgo longitudinal desplazado y hundimiento, (B) Fijación y reducción de fractura de platillo tibial mediante OTS.

Desplazamientos mayores a 2-5 mm de la superficie articular determinan la necesidad de una *reducción quirúrgica y fijación interna*. En pacientes osteoporóticos o con bajo nivel de actividad son aceptables desplazamientos un poco mayores. El objetivo del tratamiento es lograr una extremidad con un correcto alineamiento, evitando el varo o valgo patológico secundario al hundimiento de los platillos como también buscando una óptima reducción de la superficie articular para minimizar los riesgos de artrosis en el largo plazo.

Patología degenerativa de la rodilla: artrosis femorotibial

Introducción

La artrosis corresponde a la etapa final de un proceso degenerativo progresivo del cartílago articular. Sus primeras manifestaciones macroscópicas son fenómenos de condromalacia (daño de cartílago) focales o generalizados en distintos grados. Existen diferentes clasificaciones para el daño de cartílago, siendo la más usada mediante *visión artroscópica* la de Outerbridge (Figura 14-23), sin embargo y cada vez con más frecuencia se utiliza la clasificación del ICRS, que pese a ser más engorrosa unifica criterios dada su precisión en la determinación de la superficie y profundidad de las lesiones, permitiendo de esta forma comparar resultados de distintos tratamientos. Desde un punto de vista clínico, ya establecida la artrosis, esta se puede clasificar *usando radiografías simples* de acuerdo al avance de la enfermedad. Para este efecto en la rodilla se utiliza el método de Ahlbäck o Kellgren (Figura 14-24 y Tabla 14-1), que en forma secuencial describe las distintas etapas. La primera de ellas es la *esclerosis del hueso subcondral*, que se produce en respuesta a la sobrecarga, calcificándose la matriz ósea secundariamente a la pérdida de las propie-

dades mecánicas del cartílago, a continuación aparecen *osteofitos*, *reducción del espacio articular* y presencia de *quistes subcondrales*. Finalmente se llega al colapso del espacio articular debido a la ausencia completa del cartílago.

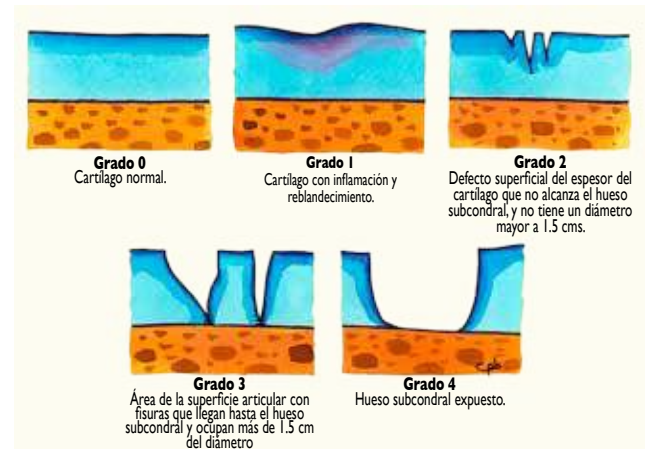


Figura 14-23. Clasificación de Outerbridge.

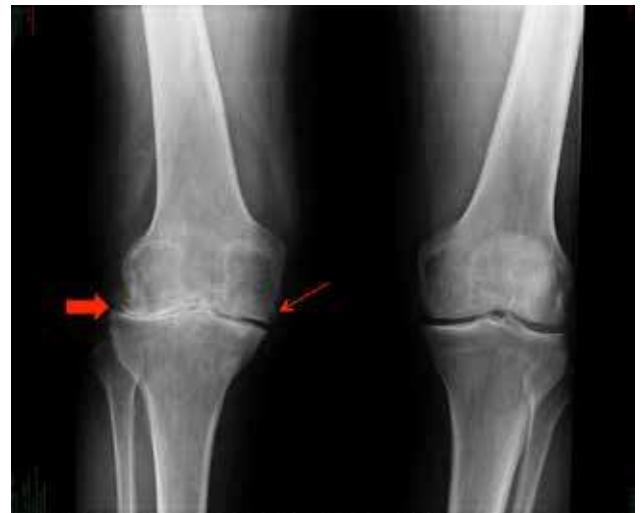

Figura 14-24. Radiografía de rodilla AP bilateral con artrosis de rodilla derecha. Disminución del espacio articular y esclerosis subcondral (flecha grande), osteofitos (flecha delgada).

Etiología

Una forma sencilla de entender el problema consiste en dividir las causas en cuatro grupos como se hace habitualmente en las articulaciones.

1. Postraumáticas

En estos casos la energía liberada en el accidente inicial es capaz de producir daño en la articulación tanto a nivel del cartílago como el hueso subcondral, dando como resultado una incongruencia articular micro o macroscópica responsable final de la artrosis.

2. Por sobrecarga

En una rodilla bien alineada el eje de carga que une el centro de la cadera con el centro del tobillo debe pasar por el centro de la articulación o discretamente por medial. Cuando esta situación no se cumple dado un genu varo o genu valgo aumentados, el peso de cuer-

po se distribuye en forma anormal sobrecargando el compartimento femorotibial medial en el varo y el femorotibial lateral en el valgo (FIGURA 14-25). Este fenómeno se puede agravar si existe sobrepeso, actividad física de impacto, inestabilidad articular o deficiencias meniscales.

Tabla 14-1. Comparación entre la clasificación de Ahlbäck y Kellgren y Lawrence para la artrosis tibiofemoral

Grado Ahlbäck	Definición de Ahlbäck	Grado Kellgren y Lawrence	Definición de Kellgren y Lawrence
		Grado 0: nulo	Sin osteofitos
		Grado 1: dudoso	Osteofito mínimo, significado dudoso
		Grado 2: mínimo	Osteofito definitivo, superficie articular intacta
Grado I	Estrechamiento del espacio articular (<3mm)	Grado 3: moderado	Disminución moderada del espacio articular
Grado II	Obliteración del espacio articular	Grado 4: severo	Espacio articular muy deteriorado con esclerosis subcondral
Grado III	Desgaste óseo mínimo (0-5mm)	Grado 4: severo	Espacio articular muy deteriorado con esclerosis subcondral
Grado IV	Desgaste óseo moderado (5-10mm)	Grado 4: severo	Espacio articular muy deteriorado con esclerosis subcondral
Grado V	Desgaste óseo severo (>10mm)	Grado 4: severo	Espacio articular muy deteriorado con esclerosis subcondral

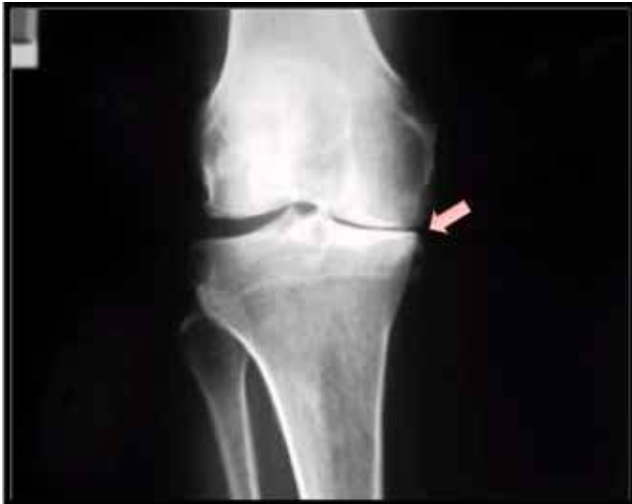

Figura 14-25. Radiografía de rodilla AP con sobrecarga del compartimento femorotibial medial secundario a un genu varo.

3. Inflamatorias o infecciosas

En estos casos la cascada inflamatoria a cargo de las células de la serie blanca (macrófagos, neutrófilos, linfocitos, etc.) es generada como reacción a microorganismos o respuesta autoinmune, libera una gran cantidad de material tóxico (enzimas proteolíticas) para el cartílago produciendo rápidos fenómenos de condrolisis.

4. Idiopáticas

Solo utilizaremos este término una vez descartadas las causas ya explicadas. Existe un grupo de pacientes en los

que el antecedente familiar de artrosis puede orientar a causas de origen genético, pudiendo ocurrir una alteración en el metabolismo cartilagíneo, básicamente en la síntesis de proteoglicanos cuyo déficit genera deshidratación de la matriz condroide y pérdida de su capacidad de amortiguación.

Debemos considerar posibles combinaciones etiológicas que pueden agravar o acelerar este proceso degenerativo, por ejemplo, una secuela postraumática con desviación de ejes como ocurre con frecuencia en las fracturas de platillos tibiales o fracturas de fémur o tibia con consolidación viciosa.

Historia

El principal motivo de consulta es el *dolor* que aumenta con la actividad física y disminuye lentamente con el reposo. Con frecuencia esta patología se presenta en pacientes mayores de 60 años, con historia de dolor de larga data, acompañado de rigidez y pérdida progresiva de la función articular, alternándose períodos poco sintomáticos con episodios de crisis dolorosas, muchas veces asociadas a derrame articular como manifestación de sinovitis.

Habitualmente se afectan ambas rodillas, con predominio intermitente de una u otra. El paciente refiere el uso repetido de analgésicos y AINES con respuesta parcial. Se debe entender que como en cualquier patología crónica, el paciente tiende a consultar en la etapa de descom-

pensación de su enfermedad, siendo fundamental investigar otras causas de dolor articular como enfermedades sistémicas de origen reumatológico o dolores referidos de otra localización, especialmente cadera y columna lumbar con síntomas radiculares.

Cuando enfrentamos a pacientes jóvenes hay que sospechar daño focal en distintas etapas de avance, debiendo investigarse en forma dirigida antecedentes traumáticos, quirúrgicos o actividad física aumentada (sobreuso).

En términos generales se acepta que un 60 a 90% de la población mayor de 65 años presenta algún grado de gonoartrosis, comparado con menos del 5% de pacientes entre 15 a 44 años y 25 a 30% entre los 45 y 64 años.

Examen físico

Debe comenzar mediante la inspección con el paciente de pie, en busca de deformidades angulares varo o valgo (FIGURA 14-26). A continuación se evalúa la marcha para detectar claudicación. Posteriormente en decúbito dorsal hay que comparar una extremidad con otra, buscando la presencia de asimetrías articulares y de atrofia muscular que orienten a una evolución crónica de la enfermedad.

Se solicita al paciente que movilice la rodilla en forma activa y se constata el rango articular consignando posibles déficits de flexoextensión cotejando lo mismo con movimientos pasivos. Aquí se aprovecha de evaluar la articulación de la cadera en 90° de flexión realizando rotaciones interna y externa máximas, debido a la necesidad de descartar patología coxofemoral capaz de manifestarse como dolor en la rodilla.

Finalmente se debe establecer una rutina que incluya la palpación de la articulación buscando derrame, puntos dolorosos en las interlíneas medial y lateral, cóndilos y plattillos, asociados a posibles crepitaciones o resaltes. Simultáneamente se buscan signos de inestabilidad.

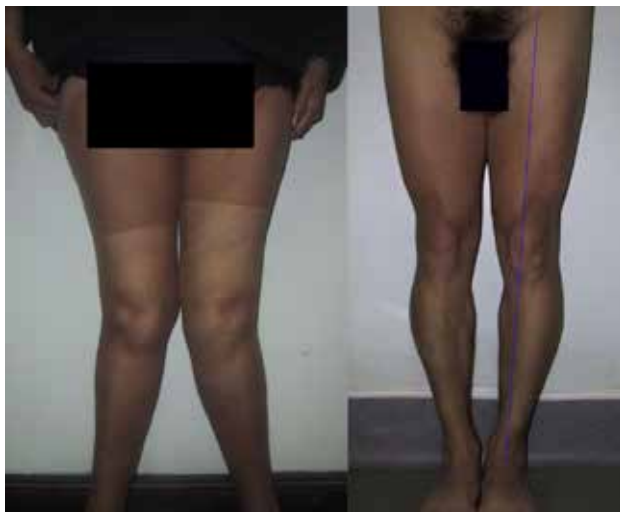

Figura 14-26. (A) Genu Valgo (B) Genu Varo.

Imagenología

Las radiografías simples constituyen el pilar fundamental del estudio. Estas deben incluir imágenes localizadas de ambas rodillas, en proyecciones antero posterior de pie, lateral y axial en 20°, más la proyección de Rosenberg o del esquiador con 20 a 30° de flexión con carga. Esta última permite visualizar con mayor detalle el posible desgaste del cartílago articular, mediante la disminución del espacio en pacientes con poco daño aparente en una radiografía antero posterior con carga. Con frecuencia estas imágenes se deben complementar con una telerradiografía de extremidades inferiores anteroposterior de pie que incluya caderas y tobillos (FIGURA 14-27). Esta imagen es clave en el estudio de deseos o deformidades varo-valgo, permitiendo medir el eje mecánico y planificar posibles correcciones o tratamientos.

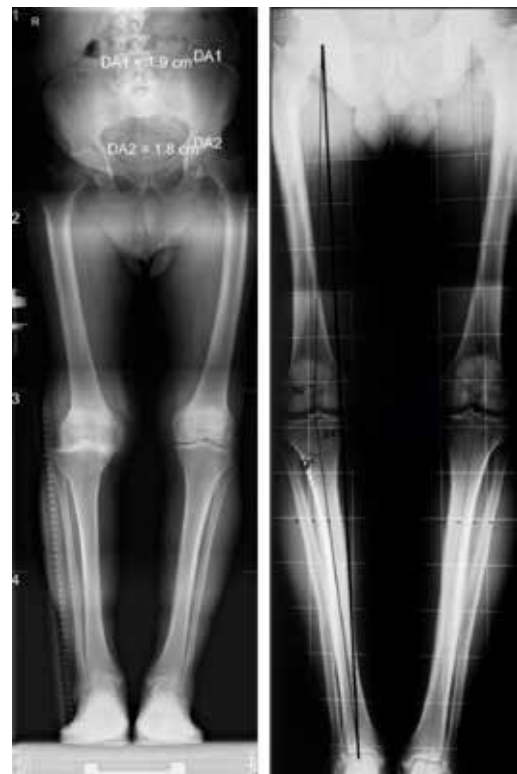

Figura 14-27. Telerradiografía de extremidades inferiores AP de pie, ambas en varo.

La resonancia magnética se utiliza cada vez con más frecuencia, sobre todo en pacientes más jóvenes donde el antecedente traumático o por sobrecarga hace necesario descartar problemas mecánicos o inflamatorios de tejidos blandos, meniscos, cartílago, ligamentos y sinovial. En pacientes mayores, candidatos a tratamiento quirúrgico, tiene una indicación restringida a fin de descartar diagnósticos diferenciales como la osteonecrosis, osteoporosis transitoria. Sin embargo este no es el examen de elección en patología degenerativa. El cintigrama óseo sigue teniendo utilidad dada su alta sensibilidad en la detección precoz de alteraciones os-

teoarticulares, aunque su especificidad es baja. Este examen también puede ser utilizado ante la sospecha de un síndrome de dolor regional complejo o en casos de pacientes gananciales o simuladores a fin de descartar patología orgánica.

Tratamiento

Médico

Es el pilar fundamental del manejo durante toda la evolución. Comprende medidas generales como baja de peso, fortalecimiento muscular con ejercicios de bajo impacto, kinesiología y uso prolongado de analgésicos en altas dosis, preferentemente con prescripción horaria. Está demostrado que el acetaminofeno en dosis de 1 gramo cada 8 horas es superior al placebo y con menos efectos colaterales que los AINES. Esto también se puede combinar con opiáceos débiles como el tramadol.

La utilización de glucosamina-condroitina, catalogado como un condroprotector, no ha demostrado ser superior al placebo. El ácido hialurónico intrarticular como terapia de viscosuplementación mejoraría las capacidades de absorción mecánica del cartílago, su uso está recomendado en períodos variables de 1 a 3 veces por año.

Los episodios dolorosos de descompensación o cuadros “agudos” deben ser manejados con reposo y uso de antiinflamatorios por plazos cortos de 7 a 10 días. En situaciones de baja respuesta se puede recurrir a la infiltración intrarticular de corticoides; esta práctica no debe superar una frecuencia de 3 a 4 veces por año dado el efecto deletéreo de su uso repetido sobre el cartílago articular.

Quirúrgico

Su objetivo principal es el manejo y control del dolor cuando ha fracasado el tratamiento médico.

En situaciones excepcionales pretende solucionar problemas mecánicos agudos dentro de un episodio de descompensación de la patología artrósica crónica de base. Solo en estos últimos casos la cirugía artroscópica tendrá buenos resultados, por ejemplo cuando enfrentamos cuerpos libres intraarticulares, condrales, osteocondrales o fragmentos meniscales migrados, en el entendido que no se busca tratar la enfermedad degenerativa de base sino mejorar el episodio de descompensación mecánica.

Cuando se plantea un tratamiento quirúrgico “definitivo” debemos distinguir el tipo de paciente. En menores de 55 años las alternativas biológicas tienen la mejor indicación, por el contrario en pacientes mayores de 65 años y con baja demanda física, el reemplazo protésico asegura buenos y predecibles resultados a largo plazo. Cada vez con más frecuencia existe un grupo intermedio, compuesto por pacientes entre 55 y 65 años, que aún

conservan un grado importante de actividad y cuyo tratamiento resulta por tanto difícil de definir.

Dentro de las alternativas biológicas, se distinguen 2 grupos:

1. **Primer grupo:** pacientes con lesiones condrales u osteocondrales *focales*, de relativo poco tamaño ubicadas de preferencia en los cóndilos femorales, sin compromiso de platillos tibiales (FIGURA 14-28) y menos aún daño articular generalizado. Estos casos se podrían considerar como “preartrósicos” y por lo tanto candidatos a tratamientos biológicos de “resurpeficialización condral” con buenos resultados a mediano a y largo plazo (5 a 10 años). Aquí se pueden realizar perforaciones subcondrales (FIGURA 14-29) que buscan estimular el sangrado del hueso llevando al sitio de lesión células madres capaces de diferenciarse posteriormente hacia un fibrocartílago que si bien no tiene las características biomecánicas y duración del cartílago hialino proporciona buen alivio del dolor. Otra alternativa es el uso de transplantes osteocondrales autólogos (FIGURA 14-30) cuyos resultados son similares al método anterior. Finalmente, existe la opción de cultivar en el laboratorio condrocitos y posteriormente implantarlos en el defecto.

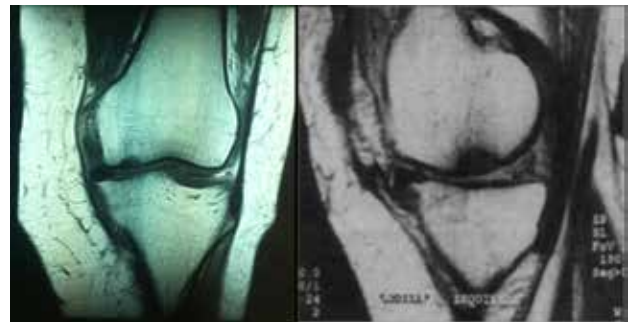


Figura 14-28. Lesión osteocondral en cóndilo femoral a la RM.

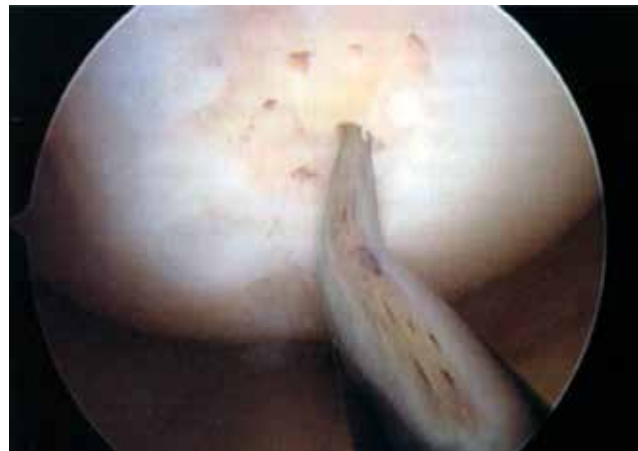

Figura 14-29. Visión artroscópica de la rodilla. Microfracturas en hueso subcondral para estimular el sangrado femoral.

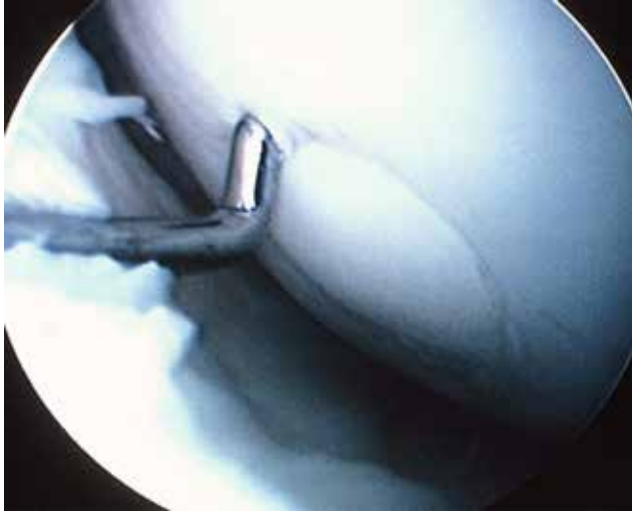

Figura 14-30. Visión artroscópica del injerto autógeno en la superficie del cóndilo femoral.

2. Segundo grupo: pacientes con lesiones difusas que afectan principalmente a uno de los compartimentos femorotibial, medial o lateral. Habitualmente estos pacientes presentan alteración en sus ejes de carga (eje mecánico), manifestada como un genu varo (sobrecarga en el compartimento medial) o genu valgo (sobrecarga en el compartimento lateral) exagerados. En estos casos mediante la realización de una osteotomía correctora de ejes se puede cambiar el eje de carga de la extremidad, llevando el peso hacia el compartimento sano descargando así el lado enfermo. Existen distintas técnicas que logran este objetivo, mediante cuñas abiertas o cerradas, uso de placas o tutores externos. Esta alternativa da buenos resultados, pero tiende a deteriorarse en el tiempo (10 a 15 años), requiriendo en forma frecuente una transformación a prótesis de rodilla.

En pacientes mayores de 65 años se prefiere la alternativa de prótesis total de rodilla (PTR), esto debido a que se trata de enfermos con baja demanda física y que obtienen excelentes resultados a largo plazo con este procedimiento (95% de duración a más de 15 años). Aquí se reemplazan completamente todas las superficies articulares, fémur, tibia y patela (FIGURA 14-31). Se trata de una gran cirugía, no exenta de complicaciones (entre un 5 al 15%), siendo las más temidas la aparición temprana o tardía de infección (1%) o la formación de trombos en el postoperatorio, pudiendo estos manifestarse como fenómenos de trombosis venosa profunda de extremidades o excepcionalmente como tromboembolismo pulmonar con o sin resultado de muerte.

En el grupo de pacientes entre 55 a 65 años y activos, la alternativa protésica ideal consiste en recambiar solo las superficies del compartimento más dañado. Esto se conoce como prótesis unicompartmentales (FIGURA 14-32),

la gran ventaja es la conservación de una gran cantidad de hueso y ligamentos cruzados lo que permite más adelante la colocación de una prótesis total sin gran dificultad. En casos excepcionales cuando el daño articular es muy generalizado (dos o más compartimentos), nos veremos obligados a colocar una PTR, que dada la actual sobrevida de los pacientes, implica una alta probabilidad de un futuro recambio de la prótesis, cirugía de altísima complejidad, con peores resultados y mayor número de complicaciones.

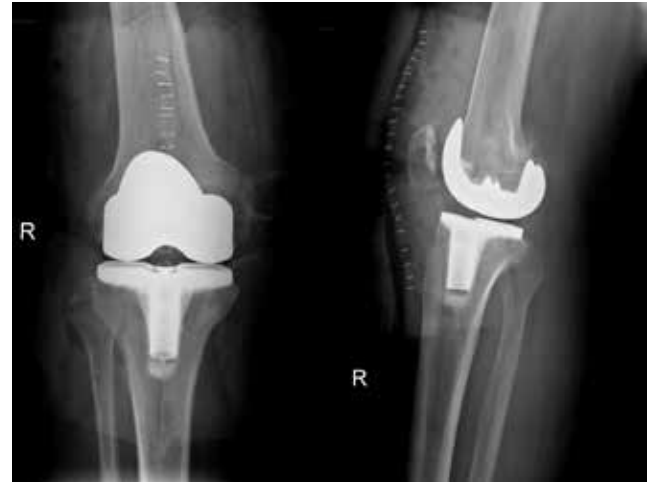

Figura 14-31. Radiografía de rodilla AP y lateral. Prótesis total de rodilla.

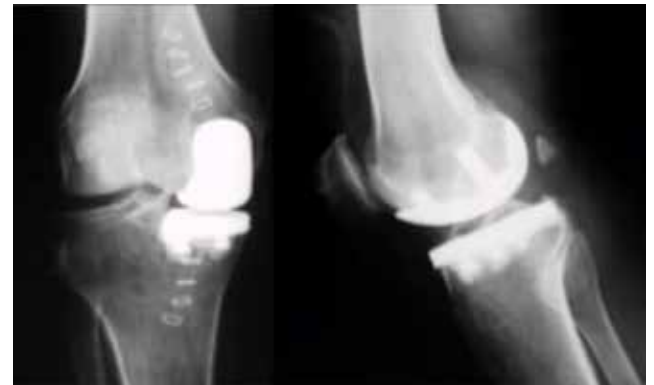

Figura 14-32. Radiografía de rodilla AP y lateral. Prótesis unicompartmental de rodilla.

Dolor anterior de rodilla

Este constituye uno de los motivos de consulta más frecuentes en ortopedia y traumatología. La forma más eficiente de enfrentarlo es mediante una detallada anamnesis. Así, en forma rápida hay que descartar antecedentes traumáticos que orienten como hemos visto en capítulos anteriores a patología específica como lesiones meniscales o cápsulo ligamentosas. A continuación se deben investigar datos como la edad, sexo, forma de comienzo, bilateralidad y actividades que agravan o alivian el dolor.

Clásicamente un dolor originado en la articulación patelo femoral tendrá más de alguna de las siguientes características:

- Varios meses o años de evolución.
- Más frecuente en mujeres.
- Predominio bilateral.
- Aumenta al estar sentado y pararse.
- Se agrava al subir y bajar escalas.

Sin embargo conviene recordar que no todo dolor anterior de rodilla tendrá su origen en la articulación patelo femoral. Existen variadas estructuras anatómicas que deben ser investigadas en forma dirigida. En general este grupo de patología suele tener relación con enfermedades tendinosas o “tendinopatías” siendo más frecuente su aparición en pacientes jóvenes y activos, secundariamente a deportes o trabajos con actividades repetidas. Las tendinopatías más comunes alrededor de la rodilla son:

- Banda ileo tibial (rodilla del trotador).
- Pata de ganso (semitendinoso, gracilis, sartorio).
- Cuádriceps.
- Tendón patelar (rodilla del saltador).

Dolor anterior de origen patelo femoral

El dolor puede o no ir acompañado de inestabilidad patelar, muchas veces esto es referido por el paciente como una sensación de inseguridad o “pseudo bloqueos”. También es común que se describan crujidos y episodios de aumento de volumen asociados a derrame articular. Desde un punto de vista etiológico se han invocado distintas hipótesis:

- Retináculo externo tenso y sensible, producto de una hiperplasia de terminaciones nerviosas.
- Aumento de presión del hueso subcondral.
- Liberación de detritus cartilaginosos, que generan una respuesta inflamatoria secundaria y sinovitis.
- El factor común más aceptado en la génesis de esta patología es un mal alineamiento patelo femoral cuya consecuencia es un funcionamiento articular alterado, por este motivo muchas veces se utilizan como sinónimos los términos de Síndrome de mal alineamiento rotuliano (SMAR) o Disfunción patelo femoral (DPF). La consecuencia fisiopatológica es una sobrecarga articular con consecuencias sobre el cartílago, hueso y partes blandas periarticulares.

Examen físico

Se orienta a detectar factores predisponentes de un mal alineamiento o “maltracking” como también en la búsqueda de inestabilidad patelar, pudiendo además existir algunos signos sugerentes de daño condral.

- **Genu valgo:** más común en mujeres debido a una pelvis más ancha. Esto determina un aumento del ángulo “Q”, con un vector de fuerza resultante que tiende a desplazar la patela hacia lateral (FIGURA 14-33).

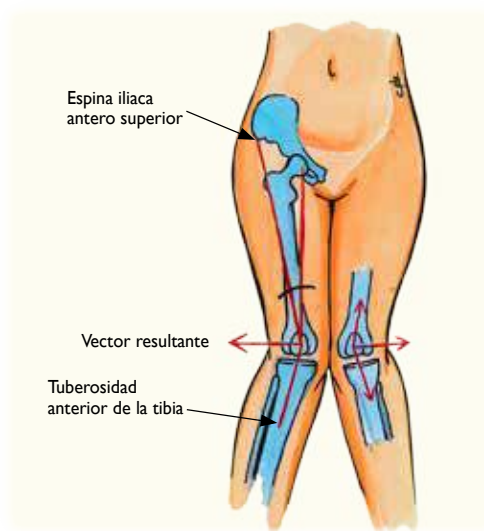


Figura 14-33. Ángulo Q (formado por los vectores que unen la espina iliaca antero superior con el centro de la patela y el centro de esta con la tuberosidad anterior de la tibia).

- **Excesiva rotación tibial externa** (mismo efecto anterior).
- **Retináculo externo tenso:** no se logra evertir “levantar” el borde externo de la patela ni tampoco trasladarla con facilidad hacia medial (FIGURA 14-34). Esto refleja una excesiva rotación patelar externa o “tilt” (FIGURA 14-35).

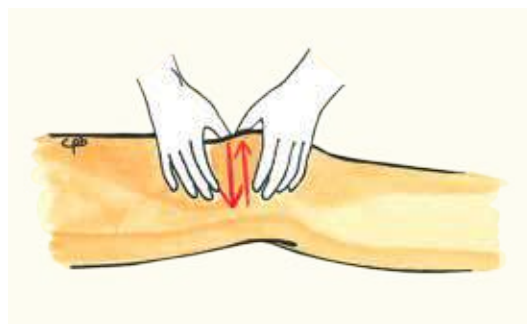

Figura 14-34. Retináculo externo tenso. Dificultad para desplazar la patela hacia medial.

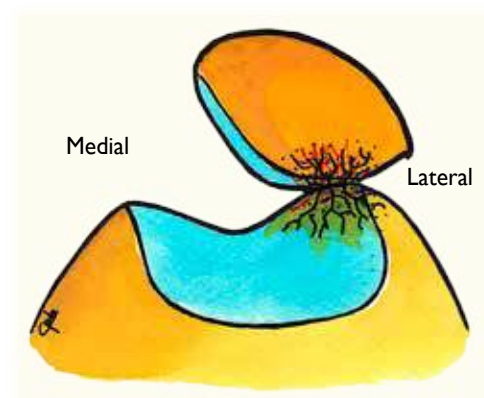


Figura 14-35. “Tilt” patelar: Alteración en el alineamiento patelar con excesiva rotación hacia externo.

- **Signo de la “J” invertida:** corresponde a la brusca entrada de la patela en la tróclea durante los primeros grados de la flexión activa. Esto se produce debido a que la patela normalmente en extensión no se encuentra en perfecta congruencia articular con la tróclea (está mínimamente subluxada a externo). En pacientes con mal alineamiento esto puede estar exagerado, con un mayor grado de subluxación externa o incluso una franca luxación crónica. Por lo tanto al flexar se produce una “reducción” brusca desde la posición en extensión. Este fenómeno es a veces referido por los pacientes como “bloqueos” o resaltes.
- **Crujidos o frotos:** orientan a daño del cartílago a nivel patelar o troclear aunque la magnitud de los mismos no tiene relación directa con el grado de daño articular.
- **Signo de Zohlen:** el examinador mantiene la patela sujeta ejerciendo presión hacia distal y se le pide al paciente un contracción isométrica del cuádriceps. La aparición de dolor es sugerente de daño condral (FIGURA 14-36).

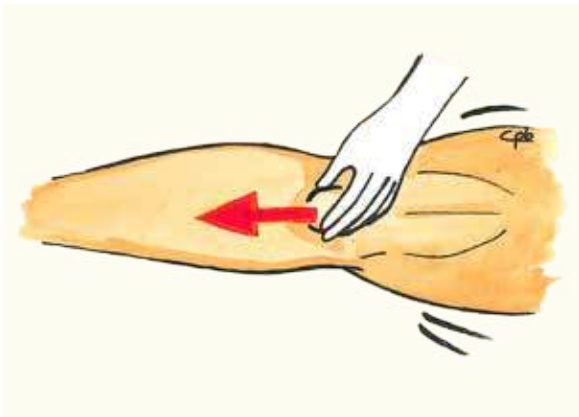


Figura 14-36. Signo de Zohlen.

- **Signo de aprensión:** el examinador desplaza la patela hacia lateral, simulando una inestabilidad lateral. Ante esto el enfermo se “asusta” por la inminente sensación de luxación y pide detener el examen (FIGURA 14-37).

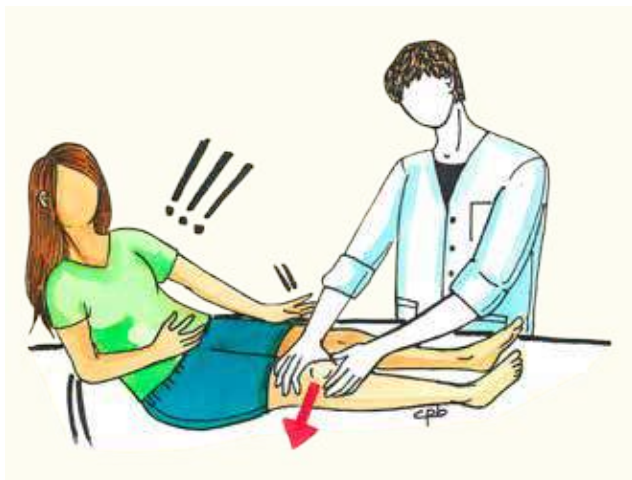

Figura 14-37. Signo de aprensión.

Estudio con imágenes

1. **Radiografías:** siempre constituyen el primer examen solicitado, deben incluirse proyecciones AP con carga, lateral y *Axial de patela en 20°*. Aunque en muchas ocasiones estas son informadas como “normales” y no se logra detectar ninguna alteración morfológica como la patela alta o baja, malformaciones de la tróclea (hipoplásica o plana), subluxación o “tilt”, también son útiles para descartar otras patologías menos frecuentes como tumores, patela bipartita y secuelas traumáticas, además aportan información del eventual grado de artrosis. Habitualmente este estudio es suficiente para iniciar el tratamiento o derivar a un especialista.
2. **Tomografía axial:** es más sensible que las Rxs en la detección de fenómenos de mal alineamiento. Se solicita frente a casos complejos o que no responden a tratamiento conservador cuando se está evaluando una posible cirugía. En base al TAC se pueden describir las características del SMAR, evaluando la presencia de subluxación o “tilt”, esto permite clasificar a los pacientes para definir pronóstico y tratamiento (FIGURA 14-38).
3. **Resonancia magnética:** solo se solicita para evaluar en detalle el grado de daño condral o cuando existen dudas diagnósticas por ejemplo frente a la sospecha de patología meniscal o tendinosa.

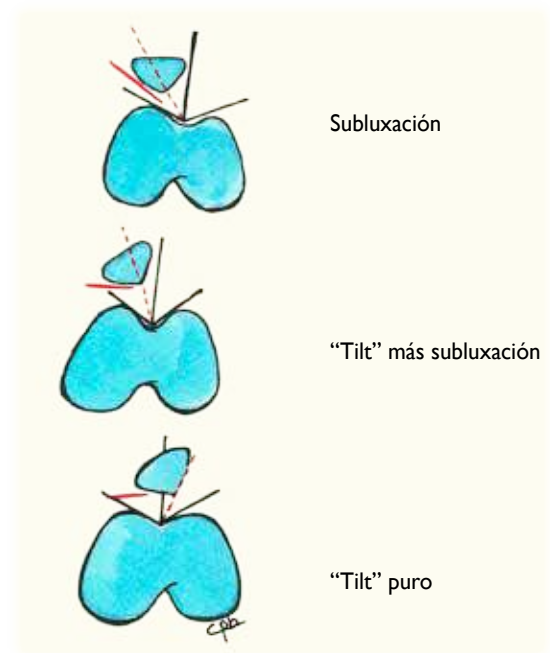


Figura 14-38. Tipos de mal alineamiento rotuliano (SMAR).

Tratamiento

1. **Médico:** el 80% de los casos de dolor patelo femoral secundario a SMAR o DPF responden satisfactoria-

mente a un tratamiento conservador, siempre que se explique a los pacientes que los plazos deben ser prolongados entre 3 a 6 meses y respetando estrictamente las indicaciones. Esto se basa en el uso de analgésico y AINES por períodos cortos y *fundamentalmente en el entrenamiento kinésico*, donde por medio de la reeducación muscular activa se busca elongar las estructuras músculo tendinosas que puedan influir en el mal alineamiento generando hiperpresión patelar (fascia lata, isquiotibiales y tríceps sural). Simultáneamente se enseña a fortalecer en forma isométrica el vasto medial, que ayuda a centrar la patela en la tróclea disminuyendo la subluxación e inestabilidad.

- 2. Quirúrgico:** se reserva para los fracasos del tratamiento conservador y en aquellos casos con un SMAR o DPF severo, como en pacientes con historia de luxación recidivante de patela o luxaciones inveteradas. También se puede plantear en jóvenes con un daño condral y dolor, en cuyo caso se opta por una cirugía precoz buscando prolongar la sobrevida articular para postergar al máximo una prótesis.

En términos generales los procedimientos consisten en liberar el retináculo lateral en forma artroscópica (FIGURA 14-39), siendo en algunos casos también necesario realizar una osteotomía de elevación y medialización de la tuberosidad tibial anterior para disminuir la presión y mejorar el centraje de la patela en la tróclea (FIGURA 14-40 Y FIGURA 14-41).

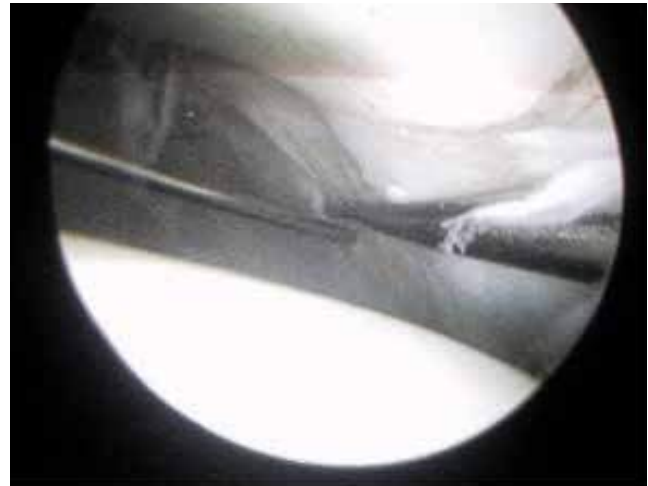


Figura 14-39. Visión artroscópica de la rodilla. Liberación del retináculo lateral.

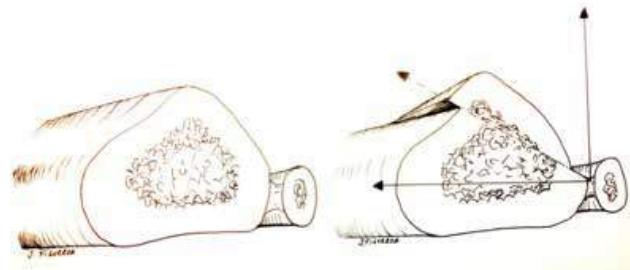


Figura 14-40. Osteotomía de medialización de la tuberosidad tibial anterior.

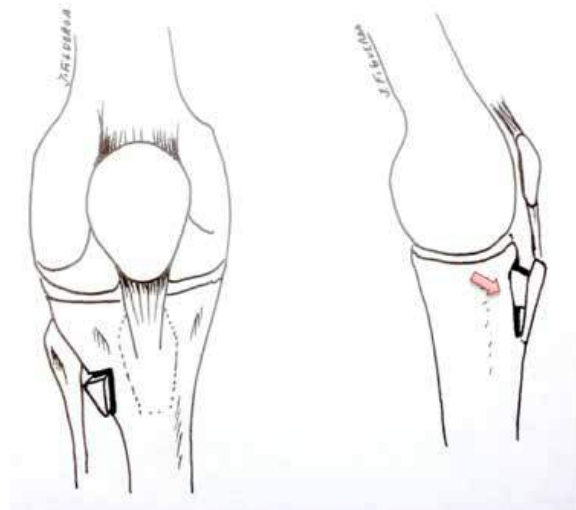


Figura 14-41. Osteotomía de elevación mediante el uso de autoinjerto óseo.

Autoestudio

1. Mencione qué estructuras anatómicas se pueden lesionar en la rodilla.
2. ¿Qué tipo de lesiones meniscales conoce? ¿Cuál es el mecanismo más frecuentemente involucrado?
3. ¿Qué elementos de la historia clínica y el examen físico le harían sospechar una rotura meniscal?
4. ¿Cuáles son los exámenes utilizados en la lesión de menisco?
5. ¿Cuándo está indicado y en qué consiste el tratamiento conservador y quirúrgico de la lesión de menisco?
6. ¿Cuáles son los ligamentos cruzados? Describa sus inserciones anatómicas. ¿Qué función tienen respectivamente?
7. Explique el mecanismo de lesión más frecuente del LCA. ¿Cómo se sospecha y confirma por examen físico esta lesión?
8. ¿Por qué siempre se debe solicitar un radiografía en conjunto con un RNM frente a la sospecha de lesión de LCA?
9. Explique cómo debe enfocarse y realizarse el tratamiento de la rotura de LCA.
10. ¿Cuál es la función de los ligamentos colaterales? ¿Cómo se lesionan habitualmente? ¿Cuál es el más comúnmente afectado?
11. Describa la historia y el examen físico característico de la rotura de ligamentos colaterales de acuerdo a sus grado.
12. ¿Cómo se define la fractura de fémur distal? ¿Qué complicaciones inmediatas puede presentar? ¿Cómo se tratan habitualmente?
13. ¿Qué sucede, desde el punto de vista funcional, en una fractura de patela? ¿Cuáles podrían ser los diagnósticos diferenciales? ¿En qué consiste el tratamiento?
14. ¿Cuáles son los mecanismo involucrados en las fracturas de platillo tibial? ¿Cómo se estudian y tratan?
15. Defina artrosis y describa su proceso degenerativo, comentando las posibles etiologías involucradas.
16. ¿Cuáles son las características de la historia y el examen físico de un paciente con gonoartrosis? ¿Cómo debe ser estudiado desde el punto de vista de las imágenes?
17. ¿En qué consiste el tratamiento médico de la artrosis de rodilla? ¿Qué opciones de tratamiento quirúrgico conoce y cuándo estarían indicadas?
18. ¿Cuáles son las características de un dolor originado en la articulación patelo femoral? ¿Cuáles son sus diagnósticos diferenciales?
19. Describa un examen físico sugerente a un mal alineamiento patelo femoral. Explique la repercusión fisiopatológica de sus hallazgos.
20. ¿Qué estudio imagenológico se solicita frente a la sospecha de un mal alineamiento patelo femoral? ¿Conoce alguna clasificación que permita orientar el tratamiento? ¿Cuáles son las bases del tratamiento médico y quirúrgico?

Referencias sugeridas para este capítulo

1. Capítulo deportivo orthobullets “Knee sport”: <http://www.orthobullets.com/sports/3001/ligaments-of-the-knee>
2. Guía clínica MINSAL “Tratamiento médico de personas de 55 años y más con artrosis de cadera y/o rodilla leve a moderada 2010.

Patología del tobillo y pie

Dr. Rodrigo Melo Gromull

15

Patología traumática

Esguince de tobillo

Es el principal motivo de consulta traumatológica en urgencias. Corresponde a una lesión de los tejidos estabilizadores pasivos del tobillo (cápsula y ligamentos), producido habitualmente por una torsión forzada más allá de los rangos de movilidad normales de la articulación. Comprende un amplio rango de lesiones, que van desde una simple distensión hasta la rotura completa de los ligamentos, con o sin lesiones asociadas.

El mecanismo de lesión más frecuente es la *inversión forzada* con lesión parcial o total del complejo ligamentario lateral, aunque también puede afectar conjunta o aisladamente al complejo medial y/o sindesmal inferior.

Su incidencia es 1:10.000 hab/día y representa del 15 al 20% de las lesiones deportivas, siendo más frecuente en la población adulto-joven activa.

Anatomía

La estabilidad del tobillo está determinada por elementos anatómicos *estáticos* representados por la congruencia articular, cápsula y principalmente complejos ligamentarios; y *dinámicos* por músculos y tendones.

Las estructuras ligamentarias más importantes del tobillo son:

1. Complejo ligamentario lateral del tobillo: se encuentra formado por 3 ligamentos (FIGURA 15-1):

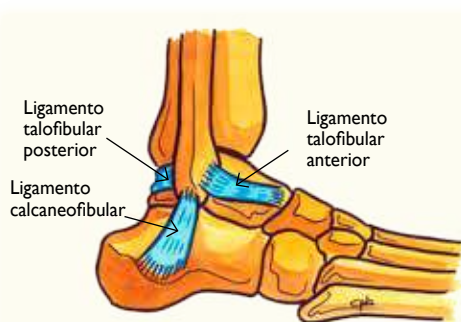


Figura 15-1. Complejo ligamentario lateral del tobillo.

- Ligamento talofibular anterior: se tensa en flexión plantar, evitando la subluxación anterior del talo y la diástasis tibiotalar.
- Ligamento calcáneo-fibular: se tensa en inversión, evitando la laxitud subtalar.
- Ligamento talofibular posterior: se tensa en dorsiflexión.

2. Complejo ligamentario medial del tobillo (o ligamento deltoideo) (FIGURA 15-2): formado por 2 haces:

- Haz superficial: fino, el más frecuentemente lesionado. Va desde el maleolo tibial al navicular, sustentaculum tali y talo.
- Haz profundo: grueso, recorrido intraarticular. Va desde el maleolo medial al talo.

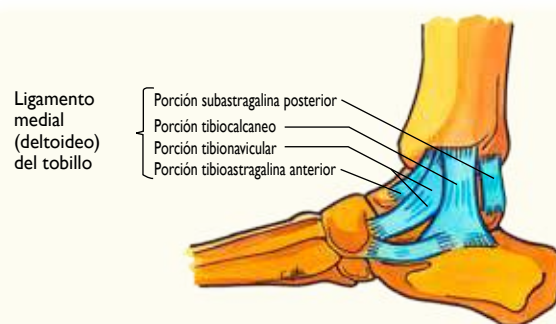


Figura 15-2. Complejo ligamentario medial del tobillo.

3. Sindesmosis tibiofibular inferior: mantiene la unión tibiofibular por encima del nivel articular, siendo fundamental para la estabilidad del tobillo (FIGURA 15-3): Está formada por:

- *Ligamento tibiofibular anteroinferior.*
- *Ligamento interóseo.*
- *Porción inferior de la membrana interósea.*
- *Ligamento tibiofibular posteroinferior:* junto con el ligamento interóseo son los más resistentes de la sindesmosis y su integridad determina su estabilidad.
- *Ligamento transversal tibiofibular.*

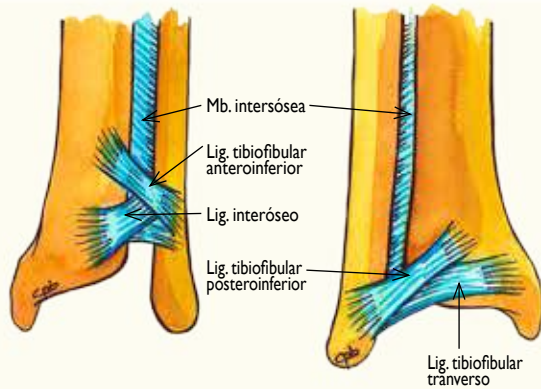


Figura 15-3. Sin-desmosis tibiofibular inferior.

Es importante tener en cuenta que el ligamento funciona como estabilizador del tobillo mediante dos mecanismos, tanto mec nico como propioceptivo ya que posee fibras nerviosas que informan sobre la posici n de la articulaci n.

Mecanismo

- **Inversi n:** es el *mecanismo m s frecuente*. El ligamento lateral es el que con mayor frecuencia se lesiona, especialmente su haz talofibular anterior. Pueden asociarse a lesiones capsulares, de los tendones fibulares, fracturas por avulsi n de la base del 5^o metatarsiano o compromiso del cart lago articular del talo.
- **Eversi n:** es m s raro, porque es un movimiento limitado por el tope del mal olo externo y por la gran resistencia del ligamento medial del tobillo. Se debe descartar en este caso lesiones asociadas como fractura del peron  distal o proximal (cuello o “luxofractura de Maissonneuve”), del astr galo (lesiones osteocondrales o fractura del proceso lateral o del “snowboard”) o lesiones de la sin-desmosis inferior.

Cl nica

Su principal s ntomas es el dolor y dependiendo de la gravedad, diferentes grados de aumento de volumen y/o equimosis perimalleolar. Es importante constatar en la historia elementos como:

- Antecedentes de trauma y/o cirug as en la zona.
- Episodios similares.
- Actividad que se desarrollaba al momento del accidente.
- Posici n del pie durante el accidente.
- Intensidad y localizaci n del dolor.
- Rapidez del aumento de volumen y hematomas.
- Posibilidad de apoyar la extremidad.

El examen f sico del tobillo traum tico se inicia en la pierna proximal, por lo que se debe exponer la extremidad afectada desde la rodilla hasta el hallux.

- **Inspecci n:** evaluar la marcha (si es posible), edema, equimosis y rangos de movilidad activa. Siempre comparar con el tobillo sano.
- **Palpaci n:** inicialmente palpar las prominencias  seas (cabeza y di fisis de la f bula, malolo tibial, calc neo, base del 5^o metatarsiano) de distal a proximal, ya que si existe dolor de alguna de ellas se debe pensar en la posibilidad de una fractura. Palpaci n de partes blandas, donde adem s de los complejos ligamentarios medial y lateral, siempre deber n evaluarse los tendones, especialmente los tendones fibulares y de Aquiles, ya que su patolog a podr a confundirse con un esguince del tobillo. Evaluar los rangos de movilidad pasivos del tobillo, articulaci n subastragalina y de Chopart.

Signos Espec ficos:

Lesi n sin-desmal

- **Squeeze Test:** se comprime la tibia contra la f bula en el tercio distal de la pierna. Es positivo si existe dolor anterior del tobillo.
- **Clunk:** con rodilla en flexi n de 90^o, con la tibia fija, se rota el retropi  en sentido medial y lateral, sin inversi n ni eversi n. Es positivo si existe dolor.

Inestabilidad

- **Caj n anterior:** con la rodilla flexionada 90^o y el pie en posici n neutra, se tracciona calc neo hacia anterior, manteniendo la tibia fija con la otra mano. Es positiva cuando la traslaci n es superior a 10 mm o aparece una zona de hundimiento de las partes blandas o *signo del sulcus*, sugiriendo una lesi n de la c psula anterior y del haz talofibular anterior.
- **Bostezo:** se aplica estr s en varo y en valgo buscando la presencia de tope firme o su ausencia.
- **Prueba de carga monopodal:** el esguince determina una alteraci n de la funci n propioceptiva. Se le pide al paciente que se pare en el pie afectado y cierre los ojos. Se debe hacer comparativo.

Criterios de Ottawa

Se describen para ayudar en la decisi n de solicitar radiograf as para descartar la presencia de una fractura en un esguince de tobillo. Tienen una sensibilidad cercana al 93%.

- Tomar *radiograf as de tobillo* si hay dolor en la regi n maleolar y, al menos uno de los siguientes signos:
 - o Dolor  seo en el borde posterior o la punta del mal olo lateral.
 - o Dolor  seo en el borde posterior o la punta del mal olo medial.
 - o Incapacidad de soportar peso.

- Tomar *radiografías del pie* si hay dolor en la zona media del pie y, al menos uno de los siguientes signos:
 - Dolor óseo en la base del quinto metatarsiano.
 - Dolor óseo en el hueso navicular.
 - Incapacidad de soportar peso.

Estudio

El estudio radiológico es recomendable si se encuentra disponible. Si los recursos son escasos, se pueden aplicar los criterios de Ottawa para la decisión. Se solicita una *radiografía de tobillo anteroposterior, lateral y mortaja* en carga si el paciente lo tolera (FIGURA 15-4). Otros métodos imagenológicos pueden ser complementarios ante la sospecha de lesiones asociadas, pero no forma parte del estudio inicial.

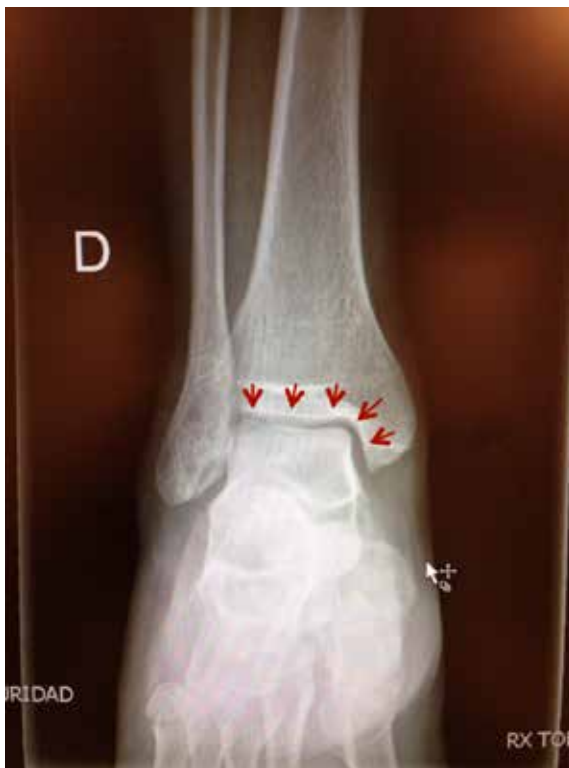

Figura 15-4. Radiografía de tobillo derecho AP en carga (mortaja con flechas).

Clasificación

El esguince de tobillo, al igual que otras lesiones ligamentosas se clasifica en:

- **Grado I o leve:** *distensión del ligamento* afectado que provoca mínimo dolor y escasa inflamación, con mínima impotencia funcional. Sin bostezo.
- **Grado II o moderado:** *desgarro parcial* del ligamento originando dolor con dificultad moderada de la marcha, edema, equimosis y hematoma. Dudoso bostezo.
- **Grado III o grave:** *rotura completa del ligamento con inestabilidad articular* y que produce dolor, edema severo e incapacidad para apoyar el pie. Bostezo evidente.

Diagnóstico diferencial

Existe una serie de lesiones con mecanismo y clínica similar que deben tenerse en cuenta al momento del diagnóstico:

- Luxofractura de tobillo.
- Fractura del proceso lateral del talo.
- Fractura de la tuberosidad anterior del calcáneo.
- Luxación de los tendones fibulares.
- Fractura de la base del 5^o metatarsiano.

Tratamiento

Se basa en la sigla en inglés **RICE** (rest, ice, compression, elevation), por lo que se indica reposo, frío local, compresión y elevación por 24 a 48 horas asociado a analgésicos antiinflamatorios. Se recomienda el uso de hielo por 15 minutos 3 veces al día los 3 a 4 primeros días para controlar la inflamación y la formación de hematomas. Posteriormente se debe aplicar calor para mejorar la irrigación, promover la cicatrización y la reabsorción de hematomas.

El tratamiento del esguince de tobillo es funcional. De acuerdo a su tipo, tenemos las siguientes recomendaciones:

- **Grado I:** vendaje elástico compresivo (tubigrip, tobillera elasticada o estabilizadora) durante 7 a 14 días con apoyo a tolerancia habitualmente a partir del segundo día. Luego de la disminución del dolor, rehabilitación funcional.
- **Grado II:** vendaje elástico compresivo y reposo durante los primeros 4 a 5 días. Si existe dolor leve a moderado se continua el manejo con una tobillera estabilizadora del tobillo (con barras laterales) y si el dolor es mayor se puede continuar con una bota inmovilizadora ortopédica hasta completar 14 días. Posteriormente vendaje elástico simple o tobillera, asociado a rehabilitación funcional. Este tratamiento varía en función de la clínica y sintomatología del enfermo debiendo adaptarse, tanto el período en descarga como el vendaje o el tipo de inmovilización según la evolución de cada paciente pudiendo llegar a ser necesario entre 3 a 4 semanas de inmovilización parcial.
- **Grado III:** debe ser manejado igual que una fractura estable de tobillo con inmovilización con una bota ortopédica con carga parcial de acuerdo al dolor por 4 a 6 semanas con su respectiva rehabilitación. Corresponde ser evaluadas por un traumatólogo al igual que en los casos que se sospecha una lesión sindesmal, dado que puede ser necesario un tratamiento quirúrgico en caso de existir franca inestabilidad.

Complicaciones

Si al concluir el tratamiento de rehabilitación con el kinesiólogo el paciente continúa con dolor de tobillo, se debe derivar al especialista quien deberá considerar la existencia de lesiones asociadas o complicaciones de los esguinces de tobillo:

- Inestabilidad funcional o mecánica del tobillo.
- Síndrome de pinzamiento del tobillo.
- Síndrome de dolor regional complejo (o distrofia simpática refleja).
- Síndrome del seno del tarso.
- Lesiones asociadas al esguince: roturas de tendones (p. ej., fibulares), lesión osteocondral del talo, etc.

La mayoría de estos casos requiere estudio con RM buscando lesiones de partes blandas, y radiografía de stress y/o con carga para descartar inestabilidad articular.

Luxofractura de tobillo

Es la fractura más frecuente de una articulación de carga. Se distribuye por igual en hombres y en mujeres, pero en hombres se da en edades más tempranas, mientras que en mujeres es más frecuente a partir de los 50 años.

Su mecanismo lesional involucra fuerzas rotacionales, y sus causas pueden ser diferentes en los hombres que en las mujeres. En hombres se relaciona con actividad física y traumas de mayor energía, mientras que en mujeres se asocia fuertemente al uso de tacos. Sobre la lesión influye la dirección de la rotación, la posición del pie, la magnitud de la fuerza, peso corporal y peso cargado al momento de la lesión.

Clínica

Se manifiesta por dolor moderado a severo, habitualmente impotencia funcional inmediata de la extremidad con incapacidad de carga, deformidad si se encuentra subluxada o luxada y diferentes grados de aumento de volumen y/o equimosis perimaleolar dependiendo del tiempo transcurrido desde el momento de la lesión.

Examen físico

- **Inspección:** evaluar aumento de volumen, edema y equimosis, ya que si estos son importantes y de rápida instalación orienta a un mayor grado de lesión de partes blandas. Evaluar si existen laceraciones y/o heridas ya que podrían corresponder a una exposición de la fractura y por lo tanto modificar su manejo de urgencia. La deformidad es uno de los signos más sugerentes de una luxofractura.
- **Palpación:** al igual que el examen físico del esguince del tobillo, este se inicia a nivel de la rodilla, palpando las estructuras óseas de proximal a distal, buscando los puntos de máximos dolor. En ciertas ocasiones la lesión más llamativa de partes blandas no ocurre al mismo nivel que la ósea, por ejemplo en la luxofractura de Maisonneuve, donde la fractura ocurre en el tercio proximal de la fíbula (habitualmente en el cuello), pero la lesión más grave está en el tobillo, ya que existe compromiso

de la sindesmosis tibiofibular distal, en su mayoría asociado a inestabilidad. El mecanismo más frecuentemente involucrado en una luxofractura de Maisonneuve es una torsión con eversión del tobillo asociada a rotación externa, que determina primero una lesión sindesmal, luego de la membrana interósea y, finalmente, la liberación de la energía rotacional a nivel del tercio proximal de la fíbula. (FIGURA 15-5)

- **Impotencia funcional:** incapacidad de soportar carga en la extremidad.
- **Evaluación neurovascular:** importante en fracturas expuestas.

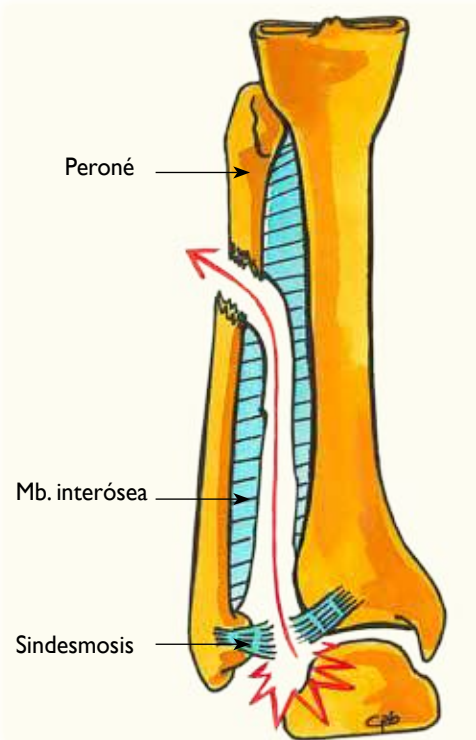


Figura 15-5. Luxofractura de Maisonneuve (ruptura de la sindesmosis, membrana interósea y fractura en tercio proximal de peroné).

Estudio

El estudio radiológico es obligatorio, e incluye siempre 3 proyecciones: anteroposterior, lateral y mortaja. En la proyección de mortaja se desproyecta la superposición tibio-fibular, permitiendo una correcta evaluación de las relaciones óseas intraarticulares. Si el paciente lo tolera debe solicitarse en carga y comparativas con la extremidad contralateral.

La necesidad de otros estudios imagenológicos (TAC y RM) es excepcional y está determinada por la sospecha de otras lesiones que no sean pesquisable en la radiografía simple o ante una luxofractura muy compleja donde sea necesaria una detallada evaluación y planificación preoperatoria.

Clasificación

La clasificación de *Danis-Weber* es una de las más utilizadas en luxofractura de tobillo debido a su utilidad en determinar el tratamiento y pronóstico. Se basa en el nivel del rasgo de fractura fibular en relación a la sindesmosis, dividiéndolas en tres tipos (FIGURA 15-6):

- **A:** fractura de fíbula inferior a sindesmosis o infrasindesmales. La articulación en estos casos permanece estable por lo que en general solo requieren de tratamiento ortopédico.
- **B:** fractura de fíbula a la altura de sindesmosis o transindesmal. Dependiendo de la inestabilidad generada, puede corresponder tratamiento ortopédico o quirúrgico (50% respectivamente).
- **C:** fractura de fíbula superior a sindesmosis o suprasindesmal. Suelen ser inestables por lo que habitualmente se realiza tratamiento quirúrgico.

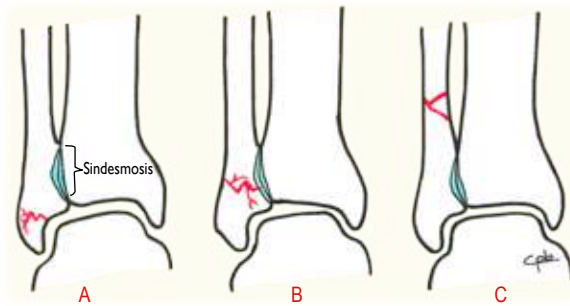


Figura 15-6. Clasificación de Weber (A) Infrasin-desmal (B) Transindesmal (C) Suprasindesmal.

Tratamiento

En el manejo definitivo de las luxofracturas de tobillo deben ser consideradas las lesiones óseas y ligamentosas asociadas, dado que se persigue reconstruir la superficie articular dejando una articulación estable.

Manejo inicial

En el lugar del accidente y luego de evaluar el ABC:

- Inmovilización provisoria.
- Alineación en caso de pérdida del eje de la extremidad.
- Traslado a centro asistencial para manejo de especialidad:
- Analgesia endovenosa.
- Estudio radiológico.
- Reducción ortopédica. La subluxación o luxación tibiotalar es considerada una urgencia, ya que la poca distensibilidad de los tejidos del tobillo sumados a la compresión, pueden generar daño de partes blandas (flictenas, necrosis cutánea, etc.), daño cartilaginoso y/o neurovascular, por lo que debe ser reducida precozmente. *Si no se cuenta con un especialista cercano es responsabilidad del médico general proceder a la reducción antes de trasladar al paciente.*
- Inmovilización.

Manejo definitivo

- **Ortopédico:** para tipos A y B estables (con desplazamiento <2 mm, sin acortamiento ni rotación de la fíbula, sin lesión de complejo ligamentario medial ni inestabilidad sindesmal):
 - *Inmovilización con yeso bota corta o bota inmovilizadora*, con pie en 90°, por 6-8 semanas con carga parcial progresiva de acuerdo al dolor.
 - Control radiológico semanal.
 - Rehabilitación al tener consolidación inicial promedio a las 4-6 semanas: en forma personal con ejercicios activos de flexoextensión 2-3 veces al día, luego con kinesiólogo.
- **Quirúrgico:** indicadas en tipos B inestables, con desplazamiento >2 mm, acortamiento o rotación de la fíbula, lesión de complejo ligamentario medial y/o lesión sindesmal. En las tipo C o falla del tratamiento ortopédico. Las fracturas bi y trimaleolares habitualmente requieren de manejo quirúrgico. El tratamiento quirúrgico consiste en reducción abierta de la fractura y osteosíntesis mediante el uso de agujas, alambres, placas y/o tornillos. Se debe realizar control radiológico posquirúrgico y mantener inmovilizado sin apoyo por 3 a 6 semanas dependiendo del paciente y fractura.

Complicaciones

- **Lesión de partes blandas.**
- **Trombosis venosa profunda.**
- Artrosis postraumática.
- Retardo de consolidación o pseudoartrosis.
- Mala unión (consolidación en mala posición).
- Rigidez articular.
- Síndrome de dolor regional complejo.

Fractura de pilón tibial

Son aquellas ubicadas en la metáfisis distal de la tibia y que se extienden comprometiendo la superficie articular de carga (FIGURA 15-7). Se producen por un mecanismo de carga axial asociadas a diferentes grados de rotación, pudiéndose provocar tanto por causas de alta energía (accidentes de tránsito) generalmente en pacientes jóvenes y de baja energía (caídas) en hueso osteoporótico. Los casos de alta energía suelen asociarse a lesiones graves de partes blandas.

Clínica y estudio

Habitualmente su sospecha se hace evidente por la deformidad y el compromiso de partes blandas sumado al antecedente traumático. El estudio incluye inicialmente radiografías de tobillo AP-L y mortaja, más un TAC para determinar con detalle las características de los fragmentos y desplazamientos a fin de permitir una adecuada planificación terapéutica.

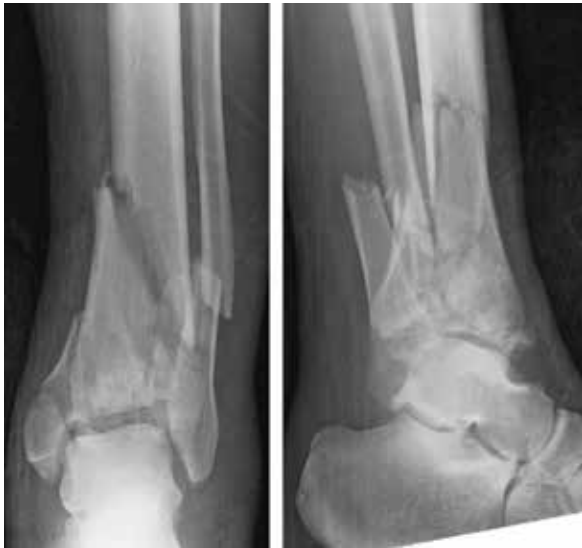

Figura 15-7. Radiografía de tobillo AP y lateral con fractura de pilón tibial.

Tratamiento y complicaciones

La gran mayoría de los casos requiere tratamiento quirúrgico, siendo el protocolo más usado en dos etapas:

1. **Primera etapa:** manejo en la urgencia para proteger las partes blandas mediante el uso de fijador externo con o sin osteosíntesis inmediata de la fíbula.
2. **Segunda etapa:** una vez que las partes blandas estén en buenas condiciones (ausencia de flictenas, edema leve a moderado), se realiza el tratamiento quirúrgico definitivo, realizándose mediante el retiro del fijador externo, la reducción abierta y osteosíntesis del pilón tibial.

El tratamiento conservador solo está indicado en fracturas no desplazadas y pacientes con contraindicación quirúrgica. Las complicaciones más frecuentes son el compromiso de las partes blandas, la infección postquirúrgica, no unión, mala unión y artrosis postraumática.

Fracturas de calcáneo

Es la fractura más frecuente del retropié. Habitualmente producida por mecanismos de alta energía, como las caídas de altura, por lo que suelen presentarse en el contexto de un paciente politraumatizado, siendo el 90% de los casos hombres jóvenes. El 60-75% corresponden a fracturas intraarticulares y el 25-40% a fracturas no articulares.

Clínica y estudio

El paciente presenta dolor e incapacidad para realizar carga. Debido a la alta energía involucrada, el edema y compromiso de partes blandas suele ser considerable. Dado que se asocian a politraumatizados, es común la presencia

de otras fracturas en extremidades (26%) y fracturas de columna (10%). En estos casos, el examen físico debe ser exhaustivo y dirigido en la búsqueda de lesiones a distancia. Las imágenes deben incluir radiografías AP del pie, axial del calcáneo y lateral del calcáneo como primera aproximación diagnóstica. Sin embargo, hoy en día se hace prácticamente imprescindible la utilización del TAC para clasificar (Sanders) y planificar el tratamiento.

Tratamiento y complicaciones

El tratamiento conservador está indicado en fracturas con desplazamiento menor a 2 mm. Se tratan con inmovilización sin carga por 10 a 12 semanas. El tratamiento quirúrgico se reserva para todas las fracturas desplazadas >2 mm, realizándose reducción abierta o cerrada y osteosíntesis con agujas, alambres, tornillos y/o placa.

Las principales complicaciones de las fracturas de calcáneo son la artrosis postraumática, mala unión, lesiones de los tendones fibulares, compromiso de partes blandas (p.ej., dehiscencia de herida quirúrgica) y osteomielitis de calcáneo (secundaria a una fractura expuesta o posquirúrgica).

Fracturas de talo

Corresponde al 1% del total de fracturas y al 3-6% de las fracturas del pie, generalmente debido a traumatismos de alta energía en pacientes jóvenes. El talo o astrágalo es un hueso cubierto por cartílago en 2/3 de su superficie. Posee cinco superficies articulares: tres para el calcáneo, una para la tibia y otra para el navicular. Su irrigación es escasa, por este motivo en casos de fracturas desplazadas existe un alto riesgo de necrosis avascular. De acuerdo a la zona del talo que se afecte, pueden clasificarse en: de la cabeza, del cuello, del cuerpo, del proceso posterior o del proceso lateral. Las más frecuentes son las del cuello (o "del aviador"), siendo su mecanismo habitual la carga axial con dorsiflexión forzada del pie (FIGURA 15-8).

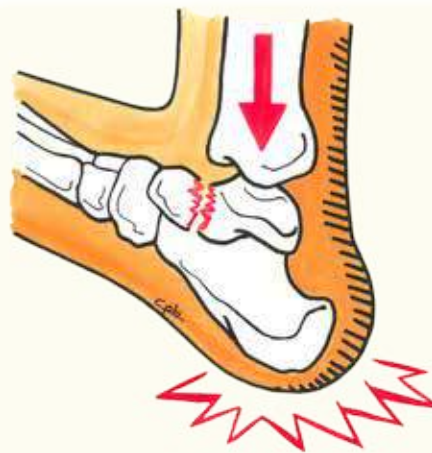

Figura 15-8. Fractura de astrágalo por caída con carga axial y dorsiflexión forzada del pie.

Clínica y estudio

Se caracteriza por dolor, edema y deformidad del retropié. El diagnóstico se realiza con radiografías de tobillo AP, lateral y mortaja de tobillo y AP-lateral del pie. Sin embargo el TAC suele ser necesario para una mejor caracterización y clasificación de la fractura (Hawkins) mejorando así la planificación del tratamiento.

Tratamiento y complicaciones

En las fracturas desplazadas, que constituyen la gran mayoría, se indica el tratamiento quirúrgico. En forma general, las fracturas no desplazadas se tratan ortopédicamente con bota de yeso en descarga por 6 a 12 semanas. Las complicaciones más frecuentes de esta fractura son la necrosis de la piel, mala unión en varo, no unión, artrosis y necrosis avascular.

Luxofractura de Lisfranc

Corresponde a un grupo de lesiones traumáticas infrecuentes (0,2% de todas las fracturas) que afectan el complejo articular tarsometatarsiano. Clásicamente está descrita como una disrupción de la articulación entre la cuña media y la base del 2^{do} metatarsiano. Pueden producirse por causas de baja energía como al introducir el pie en un desnivel y sufrir *hiperflexión plantar con carga axial y rotación*, o de alta energía como accidentes de tránsito, caídas de altura o aplastamiento (FIGURA 15-9).

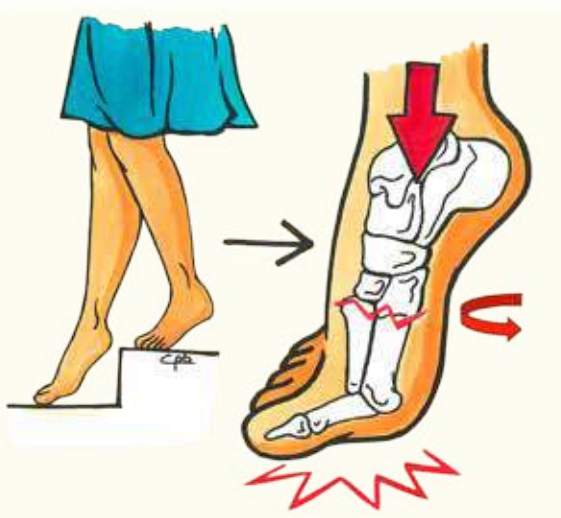


Figura 15-9. Lesión de Lisfranc por golpe axial de pie en flexión plantar.

Clínica y estudio

Deben sospecharse por la historia debido a que suelen ser poco sintomáticas. Los hallazgos más importantes son *dolor de mediopié*, edema y equimosis plantar. La evaluación

radiológica se realiza con *Rx AP-lateral y oblicuas del pie con carga comparativa*. Se debe analizar la existencia de fracturas y el alineamiento del tarso con los metatarsianos. Una separación mayor de 2 mm entre la base del 1^{er} y 2^{do} metatarsiano indica lesión inestable (FIGURA 15-10). En algunos casos la TAC y la RM ayudará al diagnóstico de lesiones de partes blandas, ligamentos y osteoarticulares.

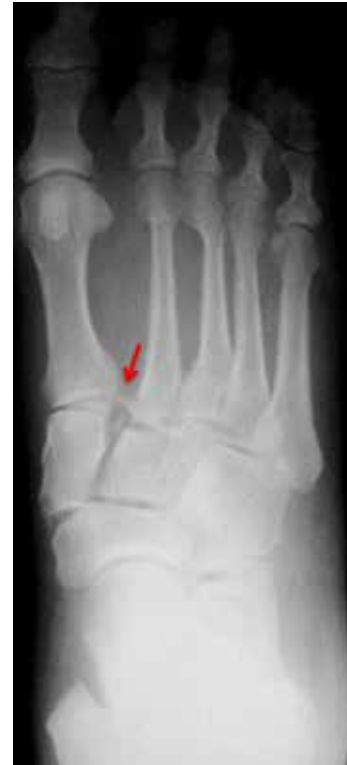

Figura 15-10. Radiografía de pie AP. Separación entre la base del 1^{er} y 2^{do} metatarsiano.

Tratamiento

El tratamiento ortopédico se reserva para lesiones ligamentosas aisladas, no desplazadas y estables a la carga en la radiografía. Se usa inmovilización con yeso o bota por 6 semanas y luego se comienza a aplicar carga progresiva para alcanzar plena actividad en 3 a 4 meses. La cirugía se basa en la reducción cerrada o abierta con osteosíntesis percutánea o interna con agujas, tornillos y/o placas.

Fractura de metatarsianos

Son fracturas frecuentes que se pueden producir tanto por mecanismos directos como indirectos. Pueden afectar a la base, la diáfisis, el cuello o la cabeza de los metatarsianos. Su tratamiento depende del desplazamiento: conservador para fracturas no desplazadas y/o aisladas y quirúrgico para fracturas desplazadas y/o múltiples, siendo estos criterios más estrictos en las fracturas del primer metatarsiano.

Fractura de la base del 5^{to} metatarsiano

Esta zona es compleja debido al déficit vascular del área metafisodiafisaria del 5^{to} metatarsiano (FIGURA 15-11).

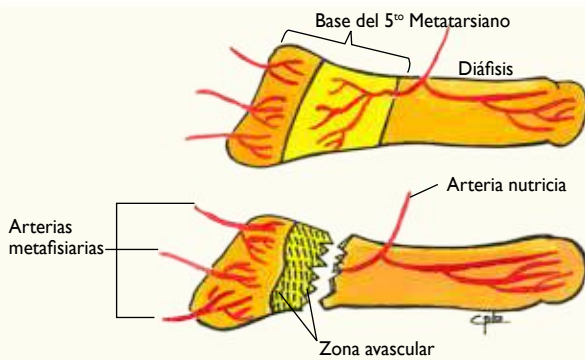


Figura 15-11. Aporte vascular del 5^o metatarsiano. Fractura en la zona metafisodiafisaria (amarilla) con escaso aporte vascular.

Estas lesiones pueden ser agudas o crónica (por stress). De acuerdo a su ubicación se pueden dividir en: de la tuberosidad (tipo 1), de la zona metafisodiafisaria o fractura de Jones (tipo 2) y diafisarias por stress (tipo 3) (FIGURA 15-12).

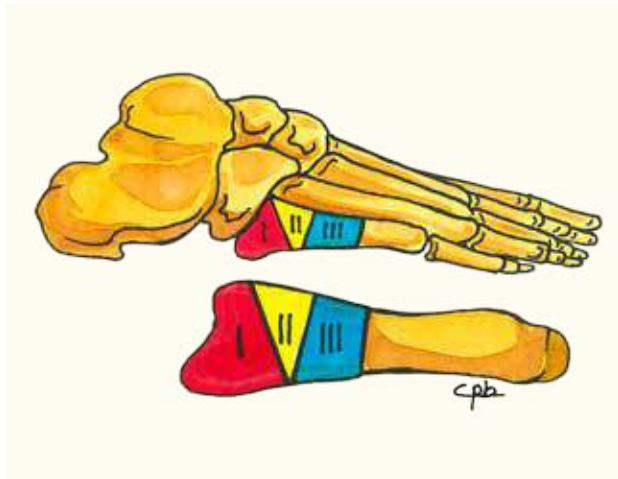


Figura 15-12. Clasificación de las fracturas de la base del 5^o metatarsiano según su ubicación anatómica. (I) Tuberosidad (II) Zona metafisodiafisaria o fractura de Jones (III) Diafisaria por Stress.

Las fracturas de la tuberosidad son las más frecuentes de la base del 5^o metatarsiano, y suelen ser provocadas por un mecanismo agudo de inversión de retropié, con tracción de la base del 5^o metatarsiano por el tendón fibular corto y la aponeurosis plantar, asociadas a un esguince lateral de tobillo. Las fracturas de Jones también ocurren por un mecanismo agudo, pero en este caso corresponde a una aducción forzada del antepié con flexión plantar. Las fracturas diafisarias por stress ocurren entre los 1,5 a 3 cm distales a la tuberosidad, debido a una sobrecarga mecánica repetitiva en el tiempo (deportistas, trabajadores pedestres).

Clinica y estudio

Las fracturas agudas se manifiestan por el aumento de volumen, equimosis y dolor en la región lateral del medio-pié. En las fracturas crónicas suele existir historia previa de dolor lateral que se intensifica con la actividad física. La evaluación se basa en radiografías AP, lateral y oblicua del pie, idealmente con carga (FIGURA 15-13). En caso de fracturas crónicas puede complementarse el estudio con un TAC o RM.

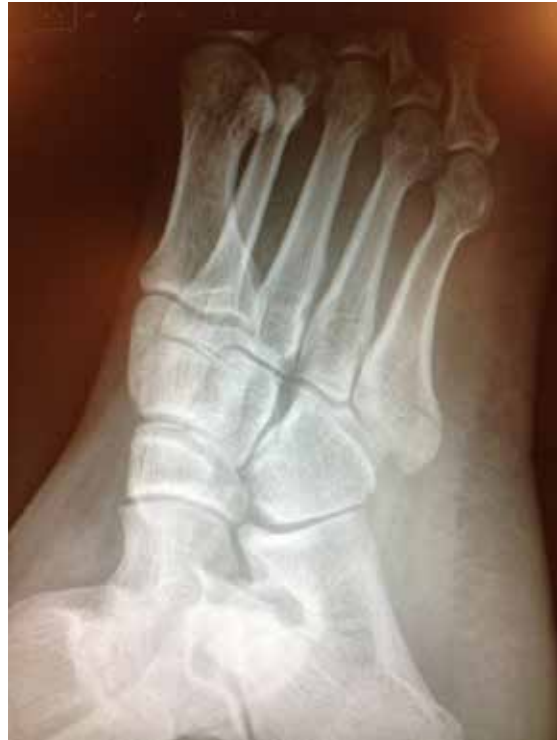

Figura 15-13. Radiografía de pie oblicua. Rasgo de fractura transversa incompleta en base del 5^o metatarsiano.

Tratamiento

Las fracturas de la tuberosidad y las de Jones no desplazadas se tratan conservadoramente con bota inmovilizadora por 6-8 semanas hasta la consolidación clínica (ausencia de dolor) y radiológica.

Las fracturas desplazadas de la tuberosidad, las de Jones y las diafisarias por stress pueden requerir tratamiento quirúrgico: osteosíntesis con tornillo intramedular (más usada), placas, alambre o agujas, con o sin injerto óseo asociado.

Fracturas de las falanges de los dedos del pie

Son las fracturas más frecuentes del antepié. Suelen ser provocadas por traumatismos directos, por lo que con cierta frecuencia pueden ser expuestas. La del 5^o orjejo se ha denomi-

nado la “fractura del caminante nocturno”. Se manifiestan por dolor, edema, dificultad para caminar y/o usar zapato. Su tratamiento es en casi todos los casos conservador, siendo el objetivo principal obtener una adecuada alineación del dedo. Esto se logra mediante un embarrilamiento del dedo afectado con el dedo vecino sano (o también llamado *vendaje solidario*) asociado al uso de zapato ancho y de planta dura, hasta el cese del dolor (FIGURA 15-14).

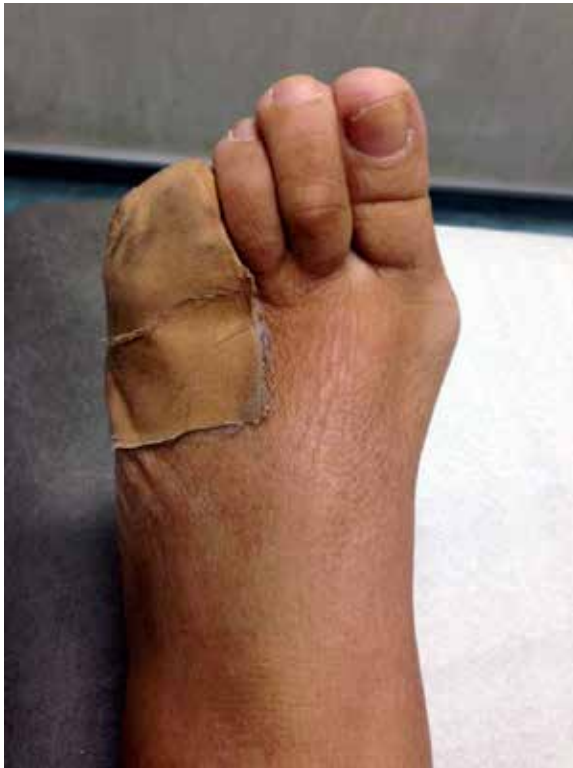

Figura 15-14. Fractura del 5º orjejo izquierdo. Embarrilamiento del 5º con el 4º orjejo.

Patología Ortopédica

Pie plano adquirido del adulto

El pie plano (PP) se define como la caída o aplanamiento del arco longitudinal del pie con insuficiencia del soporte de partes blandas posteromediales del tobillo y retropié, lo que altera el apoyo de este. Esta afección puede ser causada por una variedad de condiciones (*ver capítulo infantil*).

Actualmente, se considera que la causa más común del PP adquirido en adultos es la disfunción, insuficiencia y degeneración del tendón tibial posterior. Es tres veces más frecuentes en mujeres que hombres, con un promedio de edad de presentación alrededor de los 40 años, a menudo en obesos.

Anatomía y fisiopatología

El tendón tibial posterior es el segundo más potente del pie y tobillo, luego del tendón de Aquiles. Se origina del

músculo del mismo nombre en el tercio proximal y cara posterior de la pierna, luego transcurre posterior al maléolo medial, pasa bajo el sustentaculum tali para insertarse en la tuberosidad del navicular. Así, el tendón tibial posterior es un elemento fundamental en la conformación del arco plantar participando activamente en la inversión del pie y en la flexión plantar del tobillo (FIGURA 15-15).

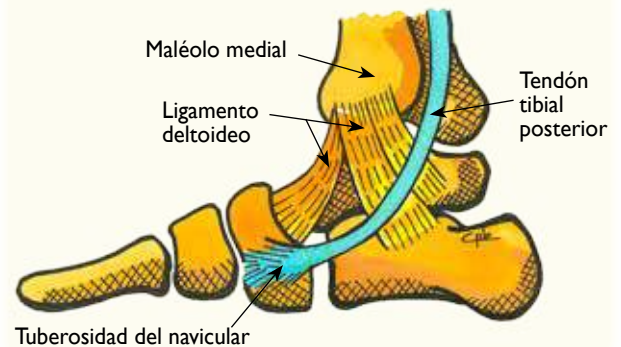


Figura 15-15. Trayecto del tendón tibial posterior para la cara media del tobillo.

La insuficiencia y disfunción crónica de ese tendón tienen como consecuencia un mal funcionamiento de las articulaciones del tobillo y retropié. Si esto se prolonga en el tiempo terminará por producir artrosis de las articulaciones mencionadas, manifestándose clínicamente por dolor, deformidad y rigidez progresivas.

Clínica

Generalmente los pacientes refieren deformidad y dolor medial de tobillo y retropié de diferente magnitud durante la actividad física el que va aumentando en intensidad de manera gradual. Es común que refieran fatiga del pie y tobillo, problemas de estabilidad al caminar por terrenos irregulares, y a medida que progresa la afección, el dolor se presenta en la cara lateral del pie por el pinzamiento subfibular de los tendones fibulares por el valgo excesivo del pie, y la progresión de la artrosis del tobillo y pie. También existen muchos casos con deformidad pero asintomáticos.

Examen físico

- 1. Inspección en apoyo (bipedestación) y marcha:** En la podoscopia se observa una huella anormal de la planta. Al observar al paciente desde atrás, podemos ver cómo se deforma el retropié con el calcáneo desviado de la línea media afuera (valgo) y asimétrico (en casos unilaterales).
- 2. Palpación:** en la palpación el tendón tibial posterior suele estar sensible y edematoso. En casos avanzados en que exista dolor lateral por pinzamiento subfibular

de los tendones fibulares, estos también se encontrarán sensibles. Es fundamental evaluar los rangos de movilidad del tobillo y retropié, ya que la evocación de dolor y rigidez traduce compromiso articular, signo de un daño más avanzado.

3. Signos Específicos:

- **Signo de “demasiados dedos” (“Too many toes”)** (FIGURA 15-16): es positivo cuando se ven más dedos laterales al tobillo en comparación al pie sano en la inspección posterior en bipedestación.

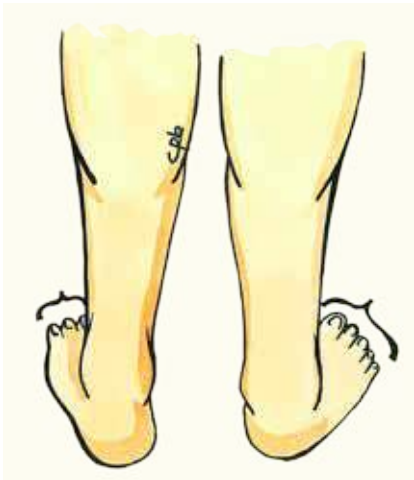

Figura 15-16. Signo de “demasiados dedos”.

- **Test de elevación bipodal y monopodal (Double and single heel rise test):** se le solicita al paciente que se coloque en puntillas y suelen tener dolor y dificultad severa para mantenerse en puntillas monopodal. En ausencia de disfunción del tibial posterior, el paciente debería ser capaz de realizar 5 a 10 elevaciones del talón apoyado sobre la extremidad afectada. (FIGURA 15-17).



Figura 15-17. Test de elevación monopodal (single heel rise test).

Estudio

El diagnóstico de esta patología es clínico. Las radiografías son útiles para valorar el grado de deformidad, compromiso articular, estadio de la enfermedad y descartar otras patologías. Las imágenes esenciales consisten en radiografías AP-Lateral de ambos pies y tobillos con carga para acentuar la caída del arco plantar longitudinal (FIGURA 15-18). El estudio seriado de esta patología es primordial para evaluar la progresión de la pérdida del arco.

El TAC puede ser útil para caracterizar mejor la artrosis y la RM para determinar las lesiones de partes blandas existentes como el grado de lesión del tendón tibial posterior y la aparición de edema óseo.

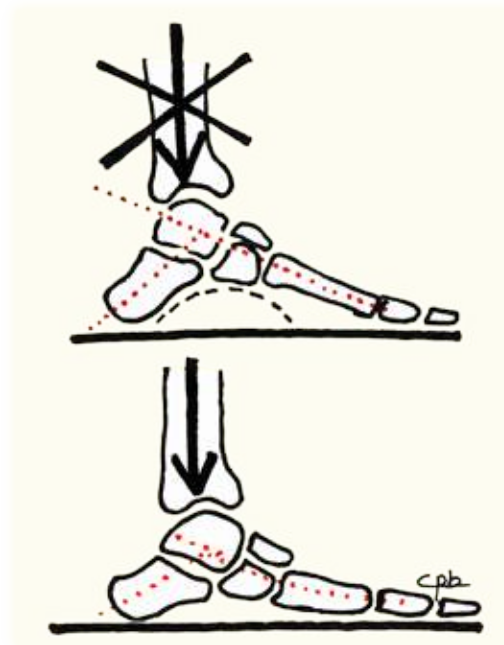


Figura 15-18- Caída del arco plantar longitudinal al realizar carga.

Clasificación

La más utilizada y que permite planificar el tratamiento es la de Johnson-Myerson modificada por Bluman el año 2007, y que las divide en 4 etapas y cada una de ellas en varios subtipos:

- **Etapa I:** tenosinovitis sin deformidad.
- **Etapa II:** rotura del tendón tibial posterior con pie plano flexible.
- **Etapa III:** retropié valgo rígido.
- **Etapa IV:** tobillo valgo.

Diagnóstico diferencial

Incluye otras causas de pie plano valgo:

- Lesión traumática de los ligamentos del mediopié.
- Coalición tarsiana no diagnosticada.

- Artritis reumatoide.
- Artrosis tarsometatarsiana.
- Neuroartropatía de Charcot.
- Enfermedades neuromusculares.

Tratamiento

En pacientes sintomáticos el tratamiento puede ser conservador o quirúrgico.

• Conservador

Tiene como objetivo tratar el dolor a través de la modificación de las fuerzas del retropié posteromedial. Suele indicarse en los pies planos flexibles, por lo tanto en las etapas I o II. En general consiste en reposo, uso de AINES para reducir la inflamación, ortesis (p. ej., inmovilizador tipo walker, ortesis de tobillo y pie, etc.), plantillas especiales que soporten el arco medial y corrijan el valgo y rehabilitación fisiokinésica para fortalecer el tendón tibial posterior y elongar los gastrocnemios. En general no se recomienda la infiltración con corticoides locales dado que dañan el tendón.

• Quirúrgico

Indicado frente al fracaso al tratamiento conservador. Dependiendo de la etapa y tipos de deformidades encontradas pueden realizarse sinovectomía aislada, transferencia de tendón, reconstrucción, osteotomías correctoras y artrodesis para aquellas deformidades marcadas y rígidas.

Pie cavo

El pie cavo se define como un aumento del arco longitudinal que no disminuye con la carga (FIGURA 15-19). Independiente de la causa tiene consecuencias mecánicas similares:

- Disminuye el área de apoyo por lo que aumenta la presión plantar.
- Articulación subtalar más vertical lo que la hace menos móvil.
- Disminución de la capacidad del retropié de absorber el impacto al apoyar.
- Deformidades asociadas: retropié varo y dedo en garras.

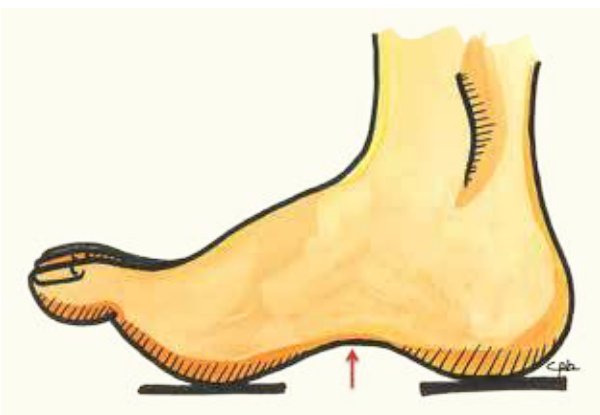


Figura 15-19. Pie cavo. Aumento del arco plantar longitudinal del pie.

Las causas más frecuentes son *enfermedades neuromusculares* (p. ej., Charcot-Marie-Tooth, secuelas de poliomielitis, distrofias musculares, etc.), congénitas (p. ej., pie bot, idiopático, artrogriposis, etc.) o traumáticas.

Clínica y estudio

Debido a sus etiologías es fundamental evaluar la historia familiar del paciente. Suelen consultar por la deformidad evidente o por los síntomas que estas pueden provocar: metatarsalgias, dolor retropié o tobillo, úlceras, etc.

El examen físico está orientado a evaluar el grado de rigidez y deformidad del pie, buscando específicamente la presencia de alteraciones neuromusculares.

El estudio radiológico inicial es la radiografía de tobillo y pie en apoyo. Si existe sospecha de etiología neuromuscular se puede solicitar una electromiografía con velocidad de conducción, asociado a una evaluación por neurólogo.

Tratamiento

En los casos flexibles o lentamente progresivos se indicará el tratamiento conservador que se basa en el uso de ortesis y plantillas que mejoren la distribución de la presión plantar. Si las deformidades están establecidas y generan síntomas, deberá recurrirse al tratamiento quirúrgico por el especialista. El objetivo del tratamiento quirúrgico será obtener un pie plantigrado, estable, ortesable y/o calzable. Para esto se utilizan procedimientos sobre partes blandas, osteotomías en retro, medio o antepie y/o artrodesis.

Fascitis plantar

Corresponde a una de las causas más frecuentes de talalgia (dolor de talón) en el adulto. Se produce por un proceso inflamatorio-degenerativo de la aponeurosis o fascia plantar a nivel de su inserción en el calcáneo.

Clínica y estudio

El síntoma principal es dolor plantar en el talón, especialmente al iniciar la carga y/o la marcha y disminuye con el reposo. *Es especialmente intenso en la primera marcha del día.* En el examen físico el dolor se reproduce al palpar la zona de inserción de la fascia plantar o al realizar tensión de la misma (p. ej., al realizar extensión máxima de los dedos del paciente).

La evaluación radiográfica es de poca utilidad, pero permite descartar otras patologías o evaluar deformidades. Es extremadamente común observar como hallazgo la presencia de un *espolón calcáneo*, el que no tiene ningún significado patológico más allá de traducir un proceso entesopático crónico a ese nivel (exostosis del calcáneo, FIGURA 15-20).

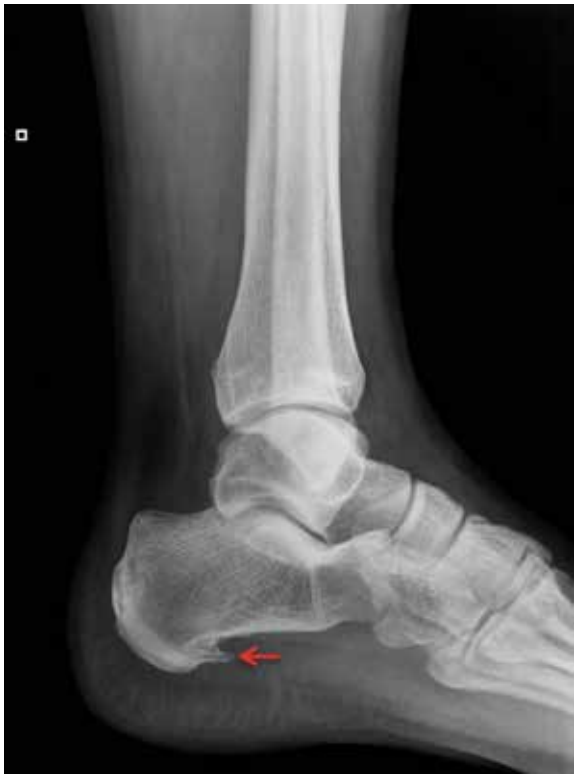

Figura 15-20. Radiografía de tobillo lateral. Espolón calcáneo.

Tratamiento

El tratamiento es conservador con un 95% de buenos resultados, pero teniendo en cuenta que los síntomas pueden prolongarse hasta un año. Se basa en el uso de analgésicos, AINES, calzado con un adecuado soporte del arco longitudinal, plantillas con protección del talón, baja de peso y *ejercicios de elongación de la fascia plantar y gastrocnemios*; este último punto es el que mejor efecto tiene sobre la enfermedad y sus síntomas, por lo que debe insistir en su realización por parte del paciente diariamente y también apoyado por el kinesiólogo. La infiltración con corticoides no debe considerarse como un tratamiento de primera línea, debido a su irregular respuesta en el manejo del dolor, efecto de corta duración y posibles complicaciones como la necrosis del cojinete graso o la rotura de la fascia plantar. En aquellos casos en que la enfermedad evoluciona más allá del año sin respuesta al tratamiento y la intensidad del dolor altera las actividades de la vida diaria, puede considerarse el tratamiento quirúrgico, que se basa en la liberación parcial o total de la aponeurosis plantar de su inserción en el calcáneo.

Metatarsalgia

Se define como dolor en la región metatarsal del antepié, principalmente a nivel plantar de las cabezas de los metatarsianos 2, 3 y 4. Frecuentemente se asocia a deformidad del hallux y dedos del pie. Pueden producirse por múltiples causas:

- **Intrínsecas**
 - Hereditarias: discrepancia del largo de los metatarsianos, insuficiencia del primer metatarsiano, otras alteraciones de las cabezas del metatarsianos, etc.
 - Adquiridas: postraumáticas.
 - Enfermedades inflamatorias: gota, artritis reumatoide.
- **Extrínsecas**
 - Taco alto.
 - Obesidad.

Clinica y estudio

Deben ser evaluadas todas las deformidades asociadas del antepié (p. ej., hallux valgus, hallux rígido, dedos, etc.) y del medio-retropié (p. ej., pie plano, pie cavo, etc.). Especial atención merece la presencia de hiperqueratosis sensibles en las cabezas de los metatarsianos (FIGURA 15-21). Es importante también evaluar la presencia de acortamiento de los gastrocnemios. Habitualmente se solicitan radiografías laterales y AP con apoyo en búsqueda de patología asociada.

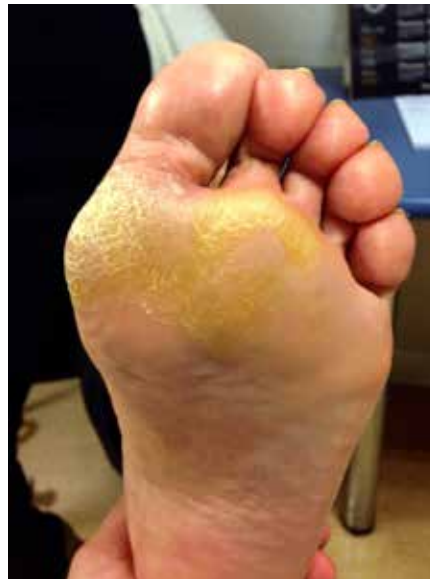

Figura 15-21. Hiperqueratosis a nivel de cabeza de metatarsiano.

Tratamiento

El tratamiento específico depende de la etiología. Sin embargo el manejo conservador tiene una alta tasa de éxito, y se basa en el uso órtesis plantares (plantilla con realce retrocapital o barra metatarsiana), modificación del zapato (evitar el taco alto) y ejercicios de elongación de gastrocnemios. El tratamiento quirúrgico está indicado en caso de falla del tratamiento conservador y su objetivo es mejorar la distribución de las fuerzas de apoyo plantar del antepié. Las técnicas más aceptadas actualmente son las osteotomías de metatarsianos, de las que existen múltiples tipos: distales, proximales, de elevación o de acortamiento del o los metatarsianos.

Hallux valgus

También llamado “juanete”, se define como una subluxación estática de la primera articulación metatarsofalángica con desviación lateral del hallux y medial del primer metatarsiano (FIGURA 15-22).

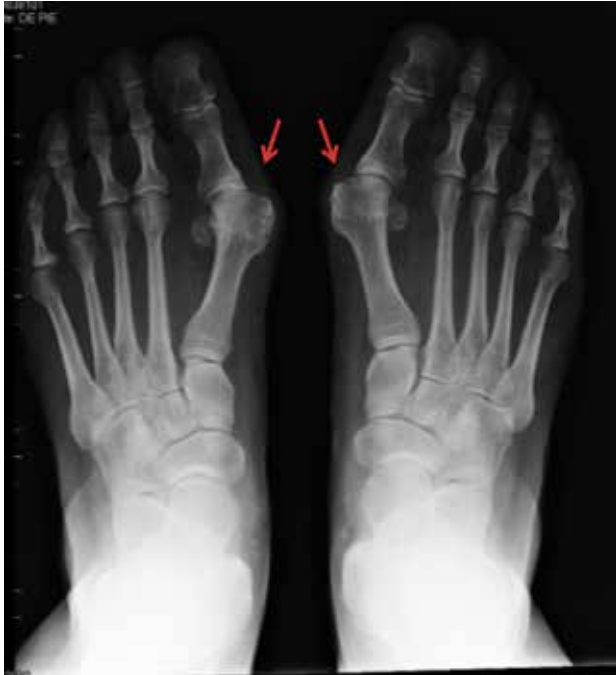

Figura 15-22. Radiografías de pie bilateral con hallux valgus bilateral.

Puede asociarse a otras alteraciones del pie como contractura del tendón de Aquiles, pie plano, enfermedades neuromusculares, etc.

Su prevalencia es del 10 al 20% de la población, siendo más frecuente en mujeres (90%) mayores (media 60 años). Su etiología es multifactorial, destacando como el principal factor hereditario (58-88%), y secundariamente el uso de calzado femenino (FIGURA 15-23).

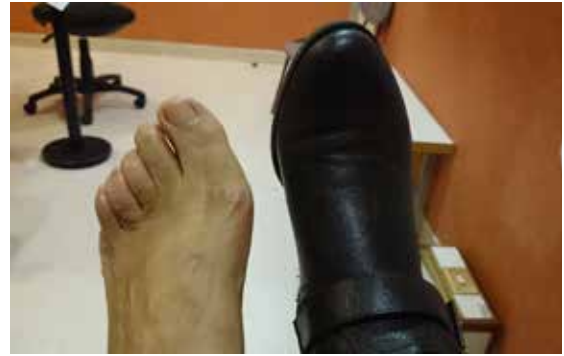

Figura 15-23. Zapato en punta con tacón.

Clínica y estudio

Su principal síntoma es el dolor e inflamación del bunion (zona medial prominente) con el uso del zapato, sin embargo también las pacientes se quejan del aspecto estético del pie. La evaluación radiográfica es fundamental para evaluar la severidad de la deformidad que se objetiva mediante el uso de ángulos (intermetatarsiano, metatarsofalángico, articular distal del metatarsiano e interfalángico del hallux), la congruencia articular y la existencia de artrosis metatarsofalángica. Se deben realizar radiografías de ambos pies con apoyo AP y lateral.

Tratamiento

El tratamiento conservador no modifica la deformidad y su objetivo es tratar el dolor, para lo que se recomienda el cambio en el tipo de zapato (más ancho y sin taco), uso de plantillas y/o órtesis (p. ej., separadores de hallux, etc.).

El tratamiento quirúrgico se indica cuando el dolor no es tratable con las medidas conservadoras y existe dificultad para colocarse el zapato. Para esto se han descrito más de 100 técnicas, siendo actualmente las más utilizadas las osteotomías del primer metatarsiano, estas persiguen restablecer el alineamiento normal del antepié.

Autoestudio

1. Describa los elementos anatómicos estáticos responsables de la estabilidad del tobillo.
2. ¿Cuál es la lesión de tobillo más frecuente? ¿Cómo se produce generalmente?
3. ¿Cómo se realiza el diagnóstico de un esguince de tobillo? ¿Conoce algunos signos específicos de inestabilidad? ¿Qué traduce cada uno de ellos?
4. ¿Cuáles son los diagnósticos diferenciales de un esguince de tobillo? Mencione los criterios de Ottawa y su aplicación.
5. Describa el tratamiento de los distintos tipos de esguince de tobillo de acuerdo al grado de lesión.
6. ¿Cuáles son los antecedentes en la historia y en el examen físico que le harían sospechar una luxofractura de tobillo? ¿Cómo se realiza su estudio?
7. Describa la clasificación de Danis-Weber y su aplicación en el manejo inicial y definitivo de la luxofractura de tobillo.
8. ¿En qué circunstancias se puede sospechar fracturas de pilón tibial o calcáneo? ¿Cómo se estudian y tratan?
9. ¿En qué consiste la fractura de Lisfranc? ¿Cuándo se debe sospechar? ¿Cómo se confirma su diagnóstico?
10. ¿Son todas las fracturas de la base del quinto metatarsiano similares en su pronóstico y tratamiento? Justifique su respuesta.
11. Mencione 5 características de las fracturas de falange de los dedos del pie.
12. ¿Cómo se define el pie plano adquirido del adulto? ¿Cuál es la principal causa fisiopatológica involucrada? Detalle la anatomía de esta patología.
13. ¿Cuáles son las características de la historia y el examen físico sugerentes a un pie plano adquirido del adulto?
14. ¿Cómo se realiza el estudio del pie plano adquirido del adulto? ¿En qué se basa su clasificación y tratamiento?
15. Describa las características de un pie cavo, posibles etiologías y consecuencias mecánicas.
16. ¿Hacia dónde debe estar enfocado el estudio y tratamiento de un pie cavo?
17. ¿En qué consiste la fascitis plantar? Describa la historia y examen físico característicos. ¿Cómo se trata esta patología?
18. Defina hallux-valgus y las alteraciones morfológicas generalmente asociadas a esta enfermedad. ¿Cuáles son los principales factores de riesgo?
19. ¿Cuál es el objetivo del estudio radiológico del hallux-valgus? ¿Cómo se relaciona con el tratamiento?
20. ¿En qué consiste la “metatarsalgia”? ¿Cuáles son sus posibles etiologías?
21. Describa la clínica, estudio y tratamiento básico de la metatarsalgia.

Referencias sugeridas para este capítulo

1. Capítulo deportivo orthobullets “Foot & Ankle”: <http://www.orthobullets.com/foot-and-ankle/7001/foot-and-ankle-biomechanics>

Ortopedia y traumatología infantil

16

Dr. José Monasterio García
Dr. Juan Fuenzalida Risopatrón
Dr. Diego Amenabar Rioseco

Ortopedia infantil

Claudicación en la infancia

Se define como claudicación o cojera a la presencia de una marcha asimétrica, con o sin la presencia de dolor, no considera el tiempo de evolución ni su etiología. Esto da lugar a una amplísima gama de diagnósticos diferenciales.

La claudicación es uno de los principales motivos de consulta en el niño, siendo su significado y trascendencia muy variados. Esta puede ser manifestación de un cuadro banal que cederá espontáneamente en el lapso de algunas horas o días, pero también puede ser el signo de presentación de una patología grave.

Es importante recordar que la marcha y la carrera normal son movimientos que se realizan armónicamente en forma espontánea, casi refleja, no requiriendo un esfuerzo consciente. El desplazamiento del centro de gravedad de una a otra extremidad inferior es uniforme y suave de manera que el tronco mantiene una situación central equilibrada. Por lo tanto, una observación cuidadosa y dirigida del patrón de marcha nos permitirá confirmar o descartar la presencia de la claudicación. El niño al aprender a caminar presentará lo que se denomina marcha bamboleanante, lo que en esa etapa de su vida es normal, pero esta alteración aparente de la marcha debe diferenciarse de una cojera.

Se debe precisar el lado del que cojea el paciente, lo cual pareciera obvio en un comienzo, pero que en ciertas ocasiones nos encontramos con que la causa de la cojera es contralateral a la extremidad que aparentemente genera la asimetría de la marcha. Así también es necesario reconocer el momento del ciclo de la marcha que está alterado, ya que no es lo mismo una claudicación con fase de apoyo prolongada o si esta está acortada, siendo esto último característico, aunque no específico, de la marcha antálgica ipsilateral, ya que la extremidad está “huyendo del dolor”.

Fundamental en el estudio de un paciente con claudicación es recordar que la causa de esta alteración de la mar-

cha puede estar en cualquier nivel entre el encéfalo y los pulpejos de los dedos del pie. En un número importante de los casos, la etiología, por antecedentes anamnésicos o examen físico, será evidente, pero no siempre resulta simple llegar a un diagnóstico. El examen neurológico y del aparato locomotor debe ser completo y sistemático, teniendo en consideración la aparición de dolores referidos y sus irradiaciones.

En la anamnesis se debe interrogar las circunstancias del comienzo y duración de la cojera. Se deben considerar antecedentes como traumatismos, antiguos y recientes por mínimos que sean, fiebre, enfermedades concomitantes, enfermedades perinatales, crónicas y, o de reciente resolución, antecedentes familiares ortopédicos, genéticos u oncológicos. También hay que observar si la cojera es intermitente o transitoria, si es de aparición solo matinal, o es vespertina, cuando el niño está fatigado o si sus características son permanentes en el día.

Como se planteó previamente, no siempre la cojera se acompaña de dolor. Si es así resulta fundamental determinar su localización, intensidad, duración, irradiación, condiciones agravantes y atenuantes, distribución horaria y estacional. Irradiaciones frecuentes son la presentación con dolor glúteo en patología vertebral, y patología de cadera con dolor en la rodilla.

El examen físico debe incorporar la observación y análisis detallado de la marcha. Muchas veces el recinto donde uno se examina no permite una adecuada visión global de la marcha. Se deben agotar las instancias en las cuales se pueda observar al paciente caminando en forma natural y despreocupada. Ver al niño caminar por pasillos, sala de espera, al llamarlo a la consulta o al retirarse de esta, son situaciones en las que se puede clarificar el patrón de claudicación. Esta sola observación puede ser más orientadora que múltiples exámenes.

Dentro de las variadas etiologías se encuentran: traumatismos, infecciosas, tumorales, vasculares, malformaciones, deformaciones, alteraciones del desarrollo, inflamatorias, neuromusculares, hematológicas, idiopáticas, etc.

Claudicación asociada a dolor

Traumatismos

Corresponden a cuadros de etiología o evento desencadenante conocido y generalmente expresada precozmente en la anamnesis. De la localización de la lesión y su gravedad dependerá el diagnóstico específico y su tratamiento. *Contusiones, esguinces, fracturas o luxaciones de huesos del pie, fracturas no desplazadas de huesos largos, cuerpos extraños plantares, heridas*, etc. Pueden ocurrir a cualquier edad y se presentan con dolor más o menos invalidante.

Fracturas ocultas y por estrés

Las fracturas en los niños tienen unas características que las hacen distintas a las del adulto. Las diferencias básicas se encuentran en su anatomía, biomecánica y fisiología de su esqueleto. Estas fracturas son difíciles de detectar en las primeras radiografías y pueden permitir incluso la deambulación durante algunos días. Un nuevo control radiológico varios días (1 a 2 semanas) después podrá mostrar una reacción perióstica o formación de callo óseo evidenciando la existencia de la fractura.

Las lesiones más típicas son las fracturas por compresión o en rodete a nivel metafisiario y las deformidades plásticas o incurvación diafisaria (FIGURA 16-1).

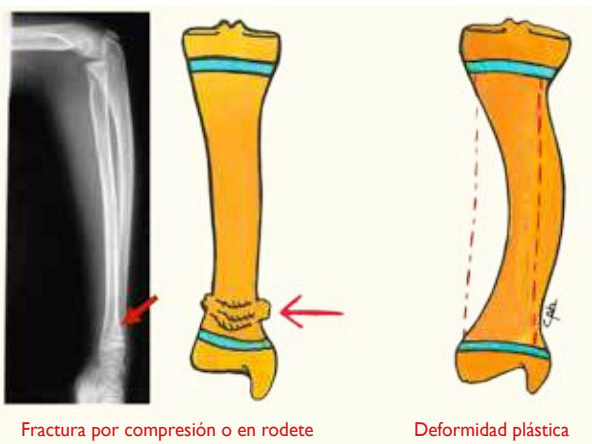


Figura 16-1. Tipos de fracturas frecuentes en el paciente pediátrico.

Este tipo de fractura debe ser sospechada en los pacientes en su segundo y tercer año de vida que rechazan el apoyo de su extremidad estando en buenas condiciones generales. El dolor está localizado en un sitio a la palpación ósea y la Rx no evidencia un rasgo de fractura. Realizar un Cintigrama óseo puede estar indicado en aquellos casos donde existan dudas o falta de cooperación al examen. En aquellos pacientes que presentan callos óseos múltiples en etapa diferente de consolidación se debe considerar el diagnóstico del síndrome del niño maltratado.

Infecciones

Artritis séptica y osteomielitis

Las infecciones osteoarticulares siguen siendo un problema pediátrico y ortopédico frecuente. La mayoría de los pacientes presenta dolor e impotencia funcional de la articulación y la extremidad afectada, de rápida instalación y evolución, el que es constante y progresivo, asociado a un alza térmica mantenida y compromiso del estado general. La magnitud del dolor puede sufrir fluctuaciones dependiendo de la movilización, o postura de la extremidad, así como por el uso de analgésicos sintomáticos y antipiréticos, pero no desaparece con ninguna de estas medidas. El diagnóstico precoz y el tratamiento adecuado previenen las secuelas que resultan muy invalidantes desde el punto de vista ortopédico. En las osteomielitis el punto sensible suele ser metafisiario y la palpación de esta área generará intenso dolor. En los lactantes el miembro afectado puede verse "inmóvil" como una pseudo parálisis o que lo mantenga fijo por una contractura de defensa que suele ser muy marcada cuando hay afectación articular.

Los exámenes presentarán leucocitosis, elevación de la VHS y PCR. Las radiografías en osteomielitis aguda solo demostrarán lesiones en forma tardía. En la artritis séptica (rodilla y cadera, las más frecuentes) se puede observar un aumento de volumen de partes blandas y subluxación. Cuando existe duda diagnóstica se deberá complementar el estudio con un cintigrama óseo o RM.

El tratamiento antibiótico y drenaje quirúrgico es de urgencia, a fin de evitar la rápida condrolisis producto del proceso inflamatorio. En el caso de la cadera, también contribuye la descompresión quirúrgica para disminuir el proceso isquémico secundario al aumento de presión intraarticular.

Tumores óseos, hematológicos o de partes blandas

Aun cuando pudieran presentar claudicación sin dolor, las lesiones tumorales del aparato locomotor, benignas o malignas, suelen provocar cojera por el dolor. Entre los más frecuentes están el osteosarcoma, en relación a la rodilla, el sarcoma de Ewing, de ubicación diafisaria o pelviano y el quiste óseo simple, cercano a la fisis. (FIGURA 16-2).

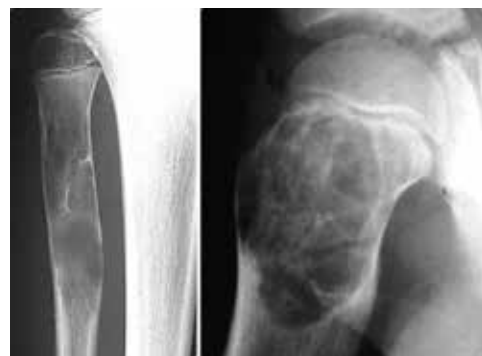

Figura 16-2. Quiste óseo simple o esencial.

Los datos del laboratorio son poco específicos en los tumores óseos, sin embargo en los malignos suele estar aumentada la VHS. La radiografía es fundamental en el estudio y diagnóstico de estas patologías. Como complemento a fin de precisar la extensión local del tumor habitualmente se solicita RM.

Las leucemias en pacientes pediátricos pueden tener como manifestación de inicio dolores óseos de extremidades inferiores uni o bilaterales y claudicación, se debe pensar en esta etiología frente a síntomas y signos de presentación no habitual o que generan consultas múltiples al médico. Entre los tumores y lesiones pseudotumorales benignas hay que considerar el osteoma osteoide y la presencia de una fractura en hueso patológico sobre una lesión benigna. Los tumores de partes blandas pueden presentarse a cualquier edad y en cualquier lugar. Su diagnóstico requiere un alto nivel de sospecha, la observación y palpación cuidadosa y sistematizada. Ante la sospecha se debe solicitar ecografía y/o resonancia nuclear magnética según sea su tamaño y ubicación. Siempre existe la posibilidad de que tumores medulares o encefálicos se manifiesten como alteración de la marcha, la que presentará patrones más complejos de asimetría o descoordinación.

Osteonecrosis

Existe un grupo de patologías específicas de la etapa de crecimiento que se caracterizan por daño óseo isquémico autolimitado en epífisis. Su etiología no está aclarada, pero su edad de aparición y localización anatómica son constantes.

Enfermedad de Perthes

Es una necrosis avascular de la cabeza femoral durante la infancia, de grado variable, que se sigue de un proceso regenerativo, que puede o no, acabar en deformidad irreversible y artrosis (FIGURA 16-3). Más frecuente en hombres que en mujeres (4/1), monolateral en el 85-90% de los casos. Su presentación clásica es entre los 2-10 años, más frecuente entre 4-8, "pick" en los 6 años. Se asocia a un retraso en la edad esquelética.

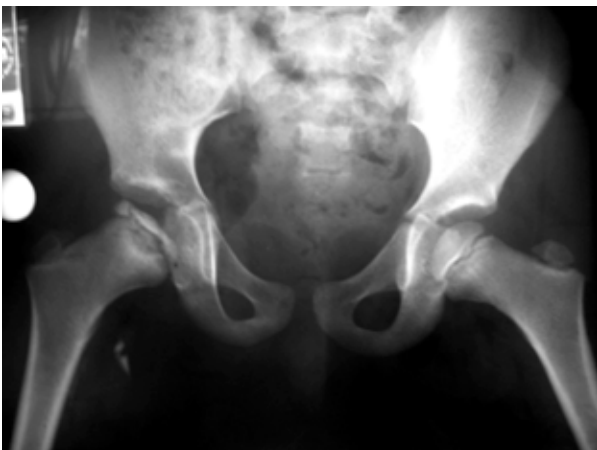

Figura 16-3 Enfermedad de Perthes en cadera derecha.

Su incidencia es variable entre 1 cada 1.200 a 1 cada 6.000 niños. Según raza es más frecuente en caucásicos, japoneses, esquimales y mongoles. Poco frecuente en negros y chinos. Más frecuentes en zonas urbanas que en zonas rurales. Hallazgos clínicos: cojera espontánea (lo más frecuente) con o sin dolor en ingle o rodilla. Limitación de la movilidad de la cadera, sobre todo la rotación interna y la abducción. Siempre se debe sospechar en pacientes escolares con claudicación.

Enfermedad de Freiberg

Se presenta en preadolescentes con dolor en el antepié. La palpación es dolorosa en la cabeza del 2^{do} metatarsiano y en la radiografía se puede observar un aumento bien definido de la densidad ósea como signo precoz de una osteonecrosis en el segundo metatarsiano o también denominada enfermedad de Freiberg en su estadio inicial. Con descarga y analgesia suele evolucionar favorablemente pero durante un largo tiempo presentará molestias.

Osteocondritis disecante de tobillo y rodilla

Dolor intermitente en el tobillo y rodilla que aumenta con los ejercicios. Se puede manifestar con derrame o chasquido y ocasionalmente bloqueo articular. Dolor a la palpación antero medial del tobillo y cóndilo interno y a la inversión forzada. En la radiografía antero posterior se puede apreciar una alteración en la zona medial del cuerpo del astrágalo y en el borde externo del cóndilo interno.

Enfermedad de Köhler

Es una osteonecrosis del navicular en crecimiento. El aspecto radiográfico del navicular presenta un centro de osificación fragmentado, de reducido tamaño y esclerosado pudiendo ser este hallazgo radiográfico una variante normal del desarrollo del navicular. Cuando el hallazgo es asimétrico y cursa con dolor y cojera, sugiere una enfermedad de Kohler. Afecta a la población infantil, con edades comprendidas entre 3 y 5 años, encontrándose generalmente asociada a un pie plano.

La clínica se caracteriza por tumefacción del tarso medio y dolor que principalmente se localiza en la zona del arco longitudinal interno. La carga del pie y la deambulación exacerbaban el cuadro doloroso, siendo la cojera el signo clínico más común y evidente.

Osteocondrosis o apofisitis

Este tipo de patología se presenta generalmente en niños preadolescentes con una alta actividad deportiva en términos de intensidad y frecuencia. La etiología no está clara, pero clásicamente se describe como un proceso inflamatorio apofisiario secundario a la tracción tendinosa excesiva.

Enfermedad de Osgood Schlatter

Se caracteriza por presentar dolor en la cara anterior de la rodilla el que aumenta con la actividad física no necesariamente consulta por claudicación. El examen físico habitualmente demuestra un aumento de volumen muy sensible a nivel de la tuberosidad tibial anterior (TAT). La edad de presentación es entre los 9 y 14 años y el paciente a menudo es deportista. La radiografía lateral de rodilla demuestra una fragmentación del núcleo de osificación a nivel de TAT. Cede con reposo deportivo y analgesia (FIGURA 16-4).

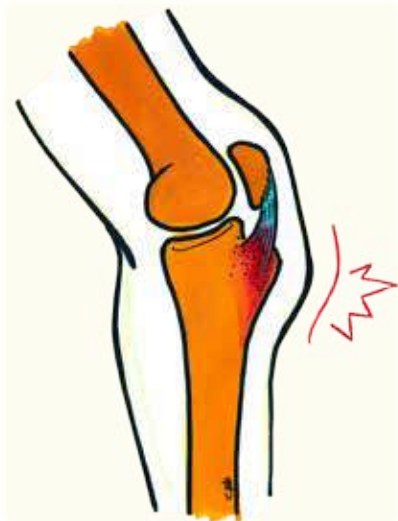

Figura 16-4. Enfermedad de Osgood Schlatter. Aumento de volumen a nivel de la TAT.

Enfermedad de Sinding-Larsen-Johansson

Similar presentación al Osgood Schlatter, pero el dolor se localiza en el polo inferior de la rótula y la palpación de este es muy dolorosa. Cede con reposo deportivo y analgesia (FIGURA 16-5).

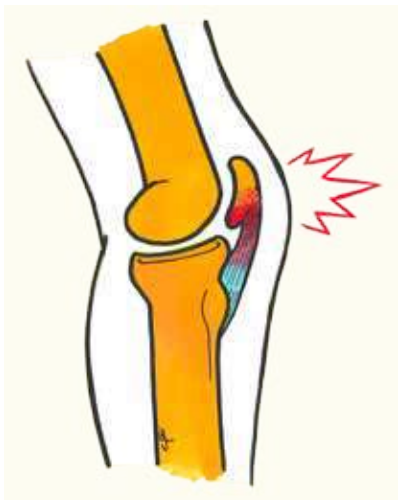

Figura 16-5. Enfermedad de Sinding-Larsen-Johansson. Dolor en polo inferior de la patela.

Enfermedad de Sever

También denominada apofisitis posterior del calcáneo. La etiología se debe a una excesiva tracción del tendón de Aquiles en su zona de inserción al calcáneo como consecuencia de una actividad deportiva exagerada para la edad del niño. Se presenta entre los 4 y 9 años y cede con reposo deportivo, analgésicos y talonera. (FIGURA 16-6).

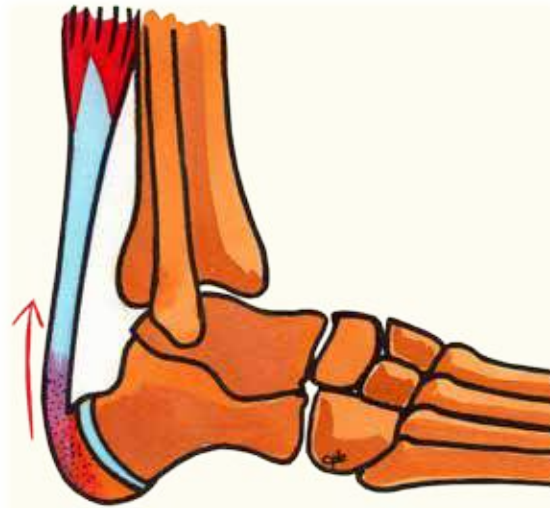

Figura 16-6. Enfermedad de Sever.

Sinostosis tarsiana

Paciente por lo general preadolescente que consulta por pie plano doloroso. Clínicamente es un pie plano valgo rígido. La radiología simple a veces es incapaz de demostrar la sinostosis debido a la falta de calcificación de los núcleos de osificación, por lo que ante su sospecha se debe solicitar un TAC.

Sinovitis transitoria de caderas

Como respuesta a la presencia de estímulos antigénicos como infecciones virales o bacterianas, inmunizaciones, etc. pueden presentarse cuadros de artritis autolimitadas cuya localización más frecuente es la cadera. No se acompaña de fiebre, compromiso del estado general, alteraciones en radiología simple ni serológicas. Su presentación es de preferencia entre los 2 y 6 años de vida. Se trata con reposo, analgesia y cede en 48 horas aproximadamente.

Epifisiolisis femoral proximal

La aparición de claudicación y coxalgia sin traumatismo en un paciente entre los 9 y 15 años debe hacer sospechar en la presencia de un deslizamiento de la cabeza femoral o epifisiolisis.

Este cuadro se desarrolla sobre una fisis proximal femoral histológicamente alterada y el paciente suele presentar sobrepeso.

Clínicamente se presentará con rotación externa de cadera y la claudicación dependerá de la severidad del dolor. El paciente puede referir el dolor a la cara interna del muslo o la rodilla. (FIGURA 16-7).

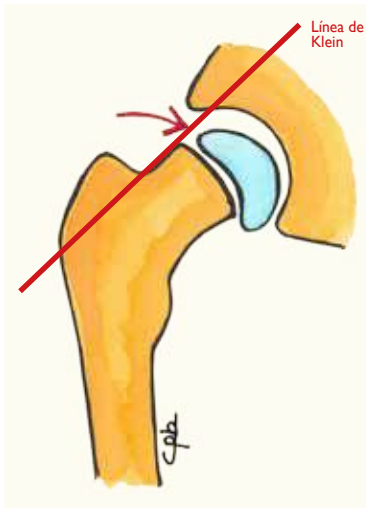


Figura 16-7. Epifisiolisis femoral proximal. Normalmente la cabeza desborda por arriba de la línea de Klein (línea recta que prolonga la cara superior del cuello femoral).

Claudicación sin dolor

Se presenta de preferencia en pacientes menores de 4 años asociada al inicio y desarrollo de la marcha. También puede verse en casos donde su aparición es más tardía como secuela de distintas patologías.

Diferencia de longitud de extremidades inferiores

Esta condición puede ser congénita o adquirida como secuela de otra enfermedad. Al examen físico se debe buscar la existencia de un desnivel pelviano o prueba de Galeazzi positiva. (FIGURA 16-8).

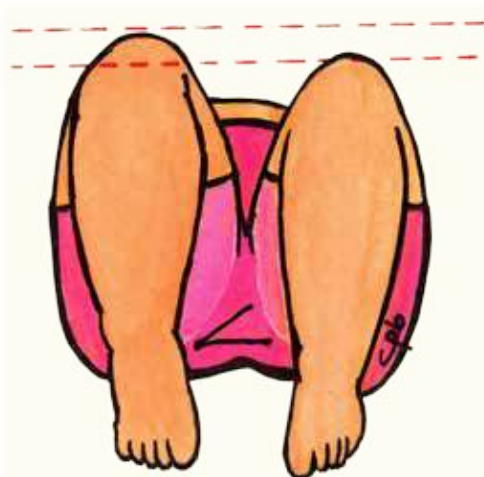


Figura 16-8. Prueba de Galeazzi positiva.

Luxación congénita de caderas

Al encontrarse luxada la cadera, la extremidad será más corta, así como también la movilidad de la misma se verá afectada. Esta patología en particular es presentada como un tema in extenso.

Malformaciones congénitas de extremidades inferiores

La gama de malformaciones que pueden manifestarse como claudicación es extensa y dependerá de la magnitud de esta y su localización la mayor o menor dificultad para su diagnóstico. Su tratamiento también dependerá de su magnitud y localización.

Deformidades secuelas de patologías

Secundarias a patologías traumáticas como fractura de huesos largos, infecciosas (AS, OM), tumorales, etc.

Trastornos neuromusculares

Se pueden presentar claudicación como manifestación de parálisis cerebral o patología neurológica periférica, las que al comprometer al músculo se hacen evidentes en la marcha.

Tumores óseos

Como se expresó previamente la mayoría de los tumores del aparato locomotor se presentan con algún grado de dolor, pero dependiendo su histología y ubicación pueden manifestarse solo por cojera.

Dolor idiopático de las EEII

Aun cuando se discute su existencia como entidad patológica, es frecuente la aparición de dolores difusos bilaterales de extremidades inferiores de predominio vespertino, no permanentes, que no limitan las actividades físicas del paciente y que ceden con masajes o medidas inespecíficas sin comprometer el estado general. Al momento de la consulta ni al examen físico están presentes. Son mencionados como “dolores del crecimiento” por algunos autores, aunque otros argumentan que el crecer no debiera doler. No existe examen que confirme su existencia y debe plantearse solo frente a una historia categórica que responda a lo antes mencionado y que no haga sospechar la presencia de un cuadro de otro origen. Este cuadro clínicamente no presenta claudicación y se debe considerar como de exclusión.

Deformidades angulares de las extremidades inferiores

La alteración de los ejes de las extremidades inferiores es de las principales causas de consulta en ortopedia infantil, por

lo que todo médico general debe estar familiarizado con la semiología de estas alteraciones. Clásicamente estas deformidades se localizan a nivel de la rodilla, nos referiremos entonces al genu valgo y al genu varo.

Genu valgo

Se denomina valgo cuando el segmento anatómico distal a la rodilla (pierna) se orienta hacia lateral. Clínicamente el paciente presenta las rodillas juntas y los tobillos separados (FIGURA 16-9).

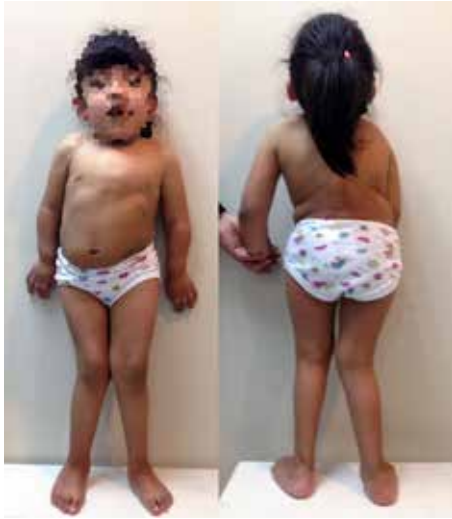

Figura 16-9. Genu valgo.

Genu varo

A la inversa del valgo, en el varo el segmento distal orienta hacia la línea media del cuerpo (FIGURA 16-10). Se manifiesta como una separación entre los cóndilos femorales mediales mientras los tobillos permanecen juntos. Clínicamente se mide la distancia existente entre los cóndilos femorales, debiendo estar en contacto ambos a partir del año y medio de vida.

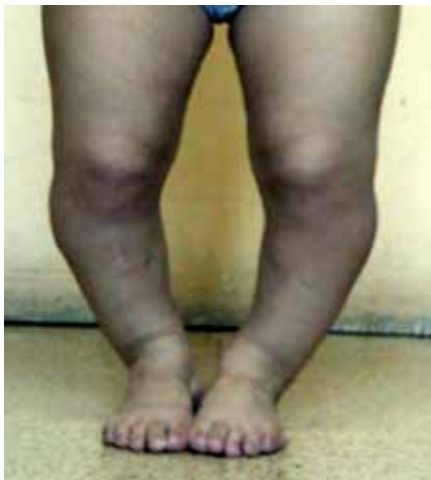

Figura 16-10. Genu varo.

Es fundamental conocer la variación fisiológica del ángulo fémoro tibial para interpretar correctamente el examen físico de las EEII de los pacientes pediátricos. El ángulo fémoro-tibial varía según la edad. El recién nacido presenta aproximadamente 15° de varo, el que disminuye paulatinamente hasta el año y medio en que es de 0°. Posteriormente aumenta el valgo en forma progresiva hasta los 3 o 4 años de vida, en que llega al máximo con 18°, para volver a disminuir posteriormente llegando a entre 5° y 7° a la edad de 7 años, situación en la que permanecerá durante la vida adulta (FIGURA 16-11).

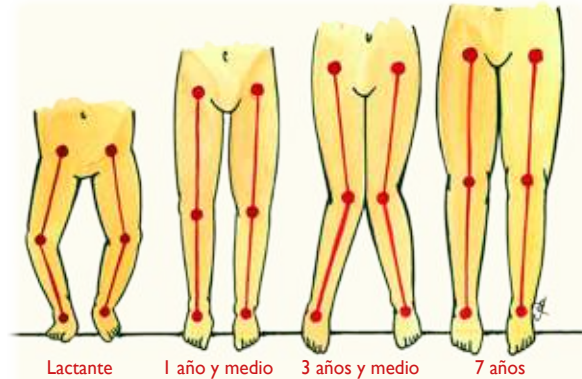


Figura 16-11. Variación fisiológica del ángulo fémoro-tibial en los pacientes pediátricos.

Existen condiciones en las que el genu varo o valgo puede ser patológico, tales como: magnitud superior a la adecuada para la edad del paciente, progresión inversa o acelerada respecto a la esperada para la edad. Especial atención merecen aquellas deformidades asimétricas o cuando estas se acompañan de otras malformaciones musculoesqueléticas.

Etiología patológica en genu varo y genu valgo

1. *Enfermedades metabólicas óseas:*
 - Raquitismo por déficit de vitamina D.
 - Raquitismo vitamino D resistente.
 - Hipofosfatasa.
2. *Enfermedad de Blount*
3. *Seculares:*
 - Trauma.
 - Infección.
 - Tumor.
4. *Displasias óseas*
5. *Intoxicación por metal:*
 - Fluorosis.
6. *Congénitas:*
 - Tibia vara.
 - Tibia valga.

7. Enfermedad neuromuscular:

- Contractura de la banda iliotibial.
- Mielomeningocele.
- Poliomielitis.

En los pacientes en que se sospecha una angulación de origen patológica debe realizarse una radiografía de extremidades inferiores anteroposterior y lateral, hemograma, VHS, calcemia, fosfemia y fosfatasas alcalinas para descartar las patologías más frecuentes y ser derivados a especialista.

Tratamiento

Rara vez requieren tratamiento ya que suelen estar dentro de los rangos fisiológicos de acuerdo a la edad del paciente. Si son secundarios a una patología médica es fundamental el adecuado manejo metabólico, con lo que el cuadro remite en la mayoría de los casos.

Si el cuadro es por daño secuelar se tendrá que realizar la cirugía correctora en el momento y edad de acuerdo al daño específico que presenta. Las alternativas son la hemiepifisiodesis transitoria (FIGURA 16-12), la epifisiodesis definitiva y las osteotomías de alineamiento.

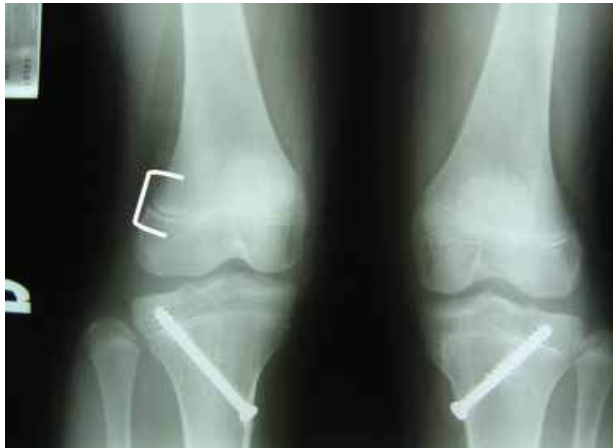

Figura 16-12. Hemiepifisiodesis.

Pie plano

El pie plano es uno de los motivos de consulta más frecuente en ortopedia pediátrica. Se manifiesta como la pérdida del arco plantar longitudinal, de modo que al caminar se apoya toda la planta en el suelo (FIGURA 16-13), situación que lo diferencia de un pie normal que se apoya en solo tres puntos: la cabeza del 1^{er} metatarsiano, el talón y el borde externo.

Pie plano laxo

En el recién nacido y el niño menor es esperable la presencia de un pie plano laxo, el cual es *fisiológico*, y se manifiesta por la prominencia de la almohadilla grasa del arco inter-

no. La deformidad es blanda, flexible e indolora, lográndose formar el arco cuando el examinador extiende el primer orjejo en forma pasiva.

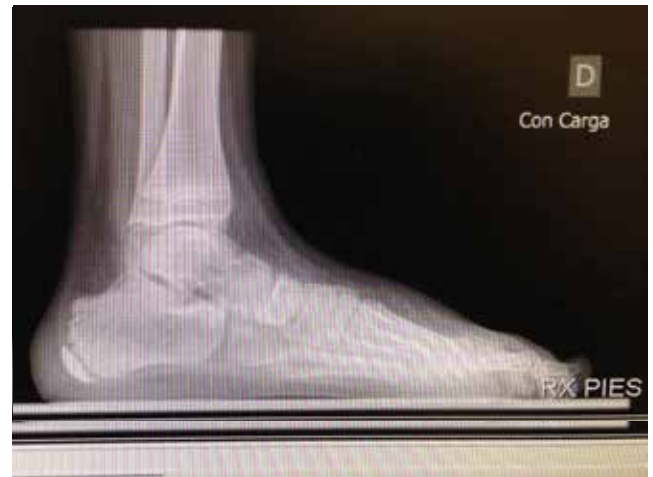

Figura 16-13. Radiografía de un pie plano.

El arco plantar longitudinal se formará progresivamente mientras el niño crece y fortalece la musculatura de esa zona. Hasta los 6 años se puede considerar normal un pie que apoya con una huella plana que se acompaña de la desviación del talón hacia fuera. Al ponerse de puntillas aparecerá el arco y el talón alineará su posición. Los pies planos rígidos, aquellos que no se corrigen cuando el niño se para de puntillas o los que producen dolor, deben considerarse *patológicos*.

El pie plano flexible es asintomático en la mayoría de los pacientes, pero en algunos provoca dolor por la alteración de la mecánica del pie. El dolor suele ser mediotarsiano o puede presentarse como un dolor difuso en la cara antero externa de la pierna. Solo en casos en que la intensidad de las molestias limita la actividad normal del paciente se indicará tratamiento.

El estudio debe considerar la toma de radiografía en proyección lateral y con carga donde se medirá el ángulo de Moreau-Costa-Bartani, que es normal entre 125° y 130°. Este ángulo es aquel que se forma entre la parte inferior de la cabeza del 1^{er} metatarsiano, la parte más baja de la articulación astrágalo escafoidea y el punto más bajo del calcáneo.

Tradicionalmente, los casos de pie plano se han tratado con plantillas correctoras que apoyan el arco longitudinal y además corrigen el valgo del calcáneo. Actualmente la recomendación es que un niño con pie plano flexible sin síntomas importantes utilice zapatos corrientes, no requiere tratamiento si no presenta molestias. Solo se utilizarán zapatos especiales o plantillas en los niños que tengan dolor intenso y persistente, o en aquellos que desgasten o de-

formen rápidamente un calzado de uso habitual. Los estudios no han demostrado que el uso de plantillas o calzados especiales alteren la evolución de los pies planos. El 80% de los pies planos flexibles se resolverá en forma espontánea. Lo que resulta de mayor utilidad es el motivar la actividad física de los niños en la que utilicen activamente sus pies y fortalezcan la musculatura plantar.

Pie plano rígido

Frente a un paciente que presenta pie plano rígido es fundamental determinar si este requiere de tratamiento precoz, como en el caso de: pie plano congénito, secundarios a secuelas neurológicas o por fusiones tarsales. En estos casos es necesario solicitar un estudio radiológico simple con proyecciones anteroposterior, lateral y oblicuas del pie con cargas.

El *pie plano congénito*, también llamado astrágalo vertical. Se puede y debe reconocer en el período neonatal. En el examen físico se observa un pie plano rígido, doloroso en forma precoz y con una forma característica llamada “en mecedora” (FIGURA 16-14). Esta patología requiere un tratamiento precoz con yesos correctores y generalmente será necesario algún procedimiento quirúrgico coadyuvante.

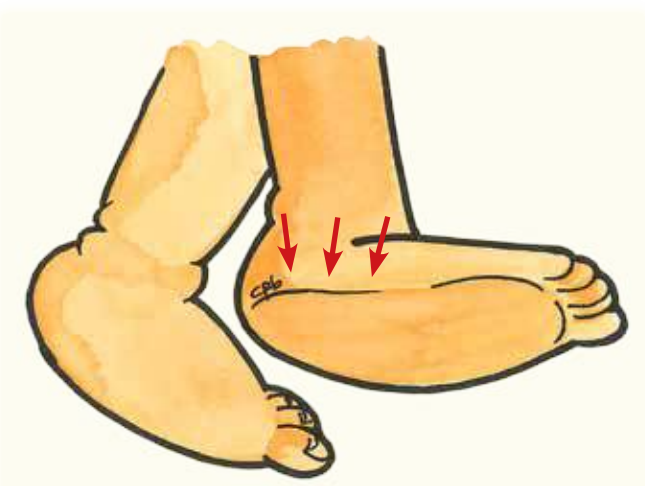

Figura 16-14. Pie en mecedora (planta del pie convexa por verticalización del astrágalo).

El *pie plano por coalición tarsiana* está frecuentemente dado por fusiones del calcáneo con el escafoides tarsiano y los por la fusión del astrágalo con el calcáneo. Las fusiones pueden ser de tres tipos: fibrosa, condroidea u ósea, clínicamente es un pie plano rígido y doloroso. El paciente generalmente es un preadolescente que presenta una marcha con rotación externa de la extremidad asociado a la rigidez del retropié. Habitualmente el estudio imagenológico se complementa con TAC de ambos pies para confirmar la

presencia de una o más barras tarsianas previo a la cirugía ya que aunque la radiografía evidencie claramente una barra, puede no ser esa necesariamente la que esté originando la sintomatología.

Las *patologías neurológicas* también pueden ser la causa del pie plano. Aunque más raras en la actualidad se ven con cierta frecuencia secundarias a enfermedades motoras de origen central.

Finalmente existen *pies planos adquiridos*, secundarios a enfermedades óseas o articulares inflamatorias. Patologías como la artritis reumatoide, las espóndilo artropatías, etc., que provocan la destrucción articular condicionando la caída del arco plantar longitudinal. Clínicamente en las primeras etapas predomina la sintomatología de la enfermedad de base, pero posteriormente, cuando la actividad inflamatoria cesa y queden las secuelas, se manifestará el pie plano.

Displasia del desarrollo de la cadera

“Enfermedad luxante de la cadera”

Definición

Patología del desarrollo de la cadera, presente al momento del nacimiento, en que se altera la forma de la cavidad acetabular del hueso ilíaco, y la relación entre la cabeza femoral y el acetábulo. Esto determina una cadera luxable o subluxable, o una cadera luxada o subluxada; o una displasia acetabular. Por esta razón es adecuado referirse a esta entidad como “Enfermedad luxante de la cadera”, o “Displasia del desarrollo de la cadera”, que pueden tomarse como sinonimia para efectos prácticos.

Clasificación

- *Inestabilidad congénita clásica* o enfermedad luxante clásica de la cadera.
- *Luxación congénita teratológica*: en los primeros meses de vida intrauterina, además de luxación, hay cambios morfológicos severos que dificultan la reducción de la cadera. Se asocia a alteraciones del desarrollo del aparato locomotor, presentes en diferentes enfermedades: artrogriposis, síndrome de Larsen, deficiencia focal proximal de fémur, etc.
- *Luxación de causa neuromuscular*: se asocia a trastornos del sistema nervioso central o periférico. Mielomeningocele, agenesia sacra, síndrome de regresión caudal, parálisis cerebral, espasticidad e hipotonía muscular, etc.

En este artículo nos ocuparemos solo de la *Enfermedad luxante clásica de la cadera*. Las otras son de muy difícil tratamiento, por su inestabilidad, deformidad y capacidad de reluxación y corresponden a manejo de especialidad.

Epidemiología

- Incidencia: 1 a 2 por cada 1000 RN vivos.
- Sexo: 3 a 5 femeninos por cada masculino.
- Raza: Predominio en blancos. Mayor frecuencia en esquimales, indios navajos, norte de Italia.
- Lateralidad: 80% unilateral, 20 a 25% bilaterales. Predominio de lado izquierdo 60%; derecho 20%.
- Asociación con otras malformaciones congénitas del sistema musculoesquelético: tortícolis congénita, metatarso varo, pie bot. También existe asociación con malformaciones del sistema urogenital.

Etiología

No está clara. Estas son algunas teorías, que podrían explicar en parte la patología. No hay acuerdo en el mecanismo exacto que produce una laxitud cápsulo-ligamentosa articular, la que finalmente puede desencadenar en una displasia, subluxación o luxación de la cadera.

- *Herencia*: aumenta en un 30% la probabilidad de displasia en hijos, hermanos o primos de pacientes con displasia.
- *Hormonales*: estrona y 17 estradiol, relajan los ligamentos pelvianos maternos para el parto. Podrían relajar la cápsula articular del RN.
- *Mecánicos*: primer parto, oligohidroamnios, presentación podálica clásica. Estos factores producen hiperflexión y aducción de las caderas, facilitando la luxación. Útero pequeño, oligohidroamnios.
- *Culturales*: forma de acunar y envolver a las guaguas en determinados grupos, con caderas en aducción, y extremidades en extensión. ("Lulo" de algunos indígenas).

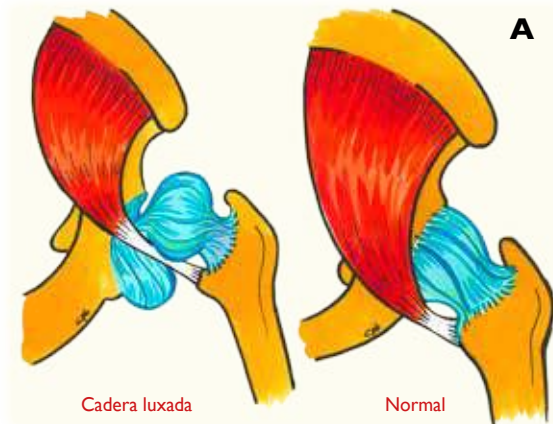
Patología

Como se mencionó el factor común presente en esta patología corresponde a una laxitud cápsuloligamentosa como el principal fenómeno fisiopatológico siendo en estos casos la reducción precoz de la articulación la manera más eficiente de lograr una cadera normal. El pronóstico se ensombrece con un tratamiento tardío, debido a los cambios progresivos que ocurren en la cadera.

Cambios en la articulación al mantenerse luxada

- *Elongación de la cápsula articular, en forma de reloj de arena*. Adherencias. Paso del tendón del músculo psoasíliaco, entre la cabeza y la cavidad articular abombando la cápsula, lo que dificulta la reducción. (FIGURA 16-15-A).

- *Deformidad del labrum o rodete cotiloídeo* (por presión de la cabeza que trata de entrar). Si se invierte y dificulta la reducción (FIGURA 16-15-B).



Configuración en reloj de arena del espacio articular. En tendón del psoasíliaco contribuye a la presión sobre el istmo de la cápsula quien se encuentra estirada y estrecha.

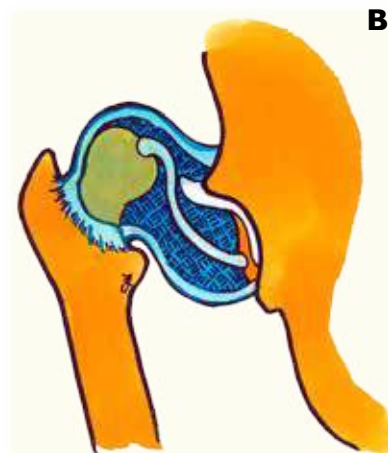

Figura 16-15. Limbo invertido. El labrum impide que la cabeza femoral se introduzca en la cavidad acetabular.

- *Hipertrofia del ligamento redondo*. (Ocupa espacio en el fondo del cotilo).
- *Ascenso y retracción del ligamento transverso*. Bloquea a la cabeza femoral.
- *Acortamiento muscular*. La cabeza femoral está ascendida, por tanto hay una contractura de la musculatura: iliopsoas, isquiotibiales, aductores.
- *Displasia del acetábulo*: al no tener la cabeza femoral dentro, disminuye su tamaño, se verticaliza y se rellena con tejido fibroadiposo (pulvinar).
- La cabeza femoral, por encontrarse fuera de la articulación, pierde esfericidad.
- El cuello femoral se acorta, lo que va a producir anteversión y valgo.
- La cabeza femoral al apoyarse en la cara lateral del hueso ilíaco, encima del cotilo, produce una neocavidad.

La evolución espontánea de una enfermedad luxante de la cadera no tratada, si presenta luxación, va a producir marcha claudicante (cojera), dolor progresivo y, finalmente, la degeneración artrósica de la articulación. En caso de tratarse de una displasia sin luxación, el destino final será la artrosis, al cargar una articulación no congruente.

Hallazgos clínicos en RN y lactantes

- Signo de Ortolani: “clic” de reducción de una cadera luxada, mediante la abducción pasiva. Es positivo hasta los 3 meses de edad en promedio, es muy raro encontrarlo después de esa edad (FIGURA 16-16-A).
- Signo de Barlow: relajación de la cadera, al hacer el movimiento contrario al Ortolani (FIGURA 16-16-B).

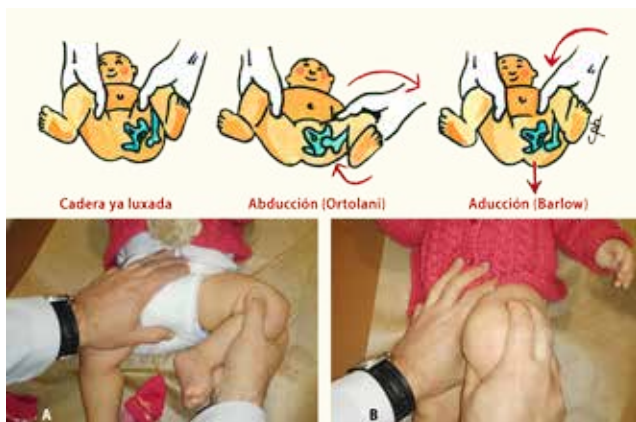

Figura 16-16. (A) Signo de Ortolani (reducción). (B) Barlow (relajación).

- Asimetría de pliegues: inguinales, glúteos y poplíteos. Están ascendidos en el lado luxado (FIGURA 16-17-A).
- Limitación en la abducción, rotación interna y extensión de la cadera. Esto por la tensión muscular y la luxación. Tiene valor desde los 3 meses de edad (FIGURA 16-17-B).

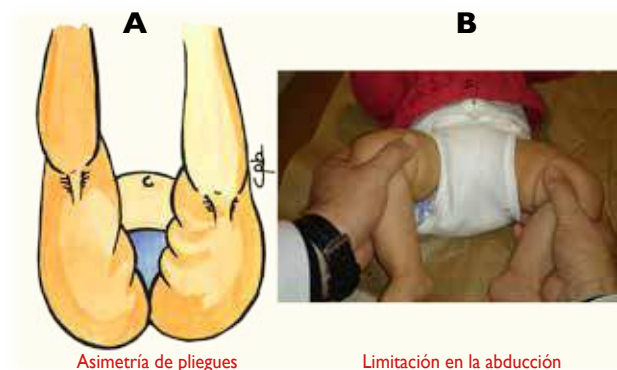


Figura 16-17. Signos clínicos de luxación congénita de cadera.

- Telescopaje: al estar la cadera afuera, no hay tope en el cotilo, al hacer un movimiento de pistoneo.
- Discrepancia de longitud de extremidades: test de Galeazzi (diferencia de altura de las rodillas).

- Signo del acetábulo vacío: al palpar la pelvis, se puede encontrar. Difícil.
- Palpación del trocánter mayor ascendido.

Ninguno de estos signos es patognomónico ya que presentan un alto porcentaje de falsos negativos y positivos. En las displasias bilaterales pierden valor. Un examen físico alterado puede corresponder a una pelvis normal, y un examen normal, puede corresponder a una cadera luxada.

Hallazgos clínicos en mayores de 1 año

- Retardo en el inicio de la marcha.
- Signo de Trendelenburg: hay una insuficiencia relativa del músculo glúteo medio, que es un estabilizador de la pelvis. Al apoyar el lado luxado, y levantar el sano, cae la hemipelvis sana, y se inclina la columna lumbar para mantener el equilibrio.
- Si la enfermedad es bilateral, se produce la marcha anádica (de pato).
 - Marcha claudicante: cojera.
 - Telescopaje.
 - Galeazzi.
 - Acortamiento de la extremidad.

Diagnóstico

Es de relativa facilidad en el preescolar, adolescentes y adultos. Basta un buen examen físico y una radiografía, lamentablemente esto significa haber “llegado tarde”. En el RN y lactante es de mayor dificultad.

Imagenología

Radiografía simple de pelvis

Debe ser tomada “correctamente”: proyección anteroposterior, con caderas en extensión, en posición neutra, sin rotación ni abducción. Sífnisis púbica centrada, alas ilíacas del mismo tamaño, agujeros obturadores simétricos, visión nítida del cartílago trirradiado. Los núcleos de osificación de la cabeza femoral aparecen en promedio al 6º mes, aunque se pueden ver desde los 3 meses.

En el lactante menor de 3 meses hay un predominio de cartílago en su pelvis, lo que dificulta la interpretación de la radiografía, aumentando los casos de falsos negativos. Esto explica por que a los 3 meses sea el momento más indicado para realizar este examen a todos los niños RN vivos.

Signos radiológicos sospechosos de enfermedad luxante de la cadera

- Migración superolateral del 1/3 proximal del femur.
- Retraso de osificación del núcleo femoral.

- Hipoplasia acetabular y mayor oblicuidad, sin una definición clara de la ceja cotiloídea.
- Esclerosis en la región supero externa acetabular.

Análisis de una radiografía de pelvis en un lactante
(FIGURA 16-18)

1. Línea de Hilgenreiner: horizontal a través de la parte más alta del cartílago trirradiado, en la parte más inferior del hueso ilíaco.
2. Línea de Perkins: vertical perpendicular a la anterior en el punto más externo del acetábulo.
 - Ambas forman los cuadrantes de Ombredanne. Hay que ubicar el núcleo de osificación femoral (o proyectarlo sobre el 1/3 medio del cuello femoral si no está presente), y determinar en donde se encuentra. En una cadera normal, se ubica en el ínfero interno. En una cadera luxada se encuentra en el supero externo o infero externo, pero fuera de la cobertura del cotilo. En una cadera subluxada se puede ubicar en cualquiera de los externos, o saliendo del infero interno. Esta es una condición poco frecuente de encontrar en las radiografías.
3. Línea o arco de Shenton: al continuar el borde óseo medial del cuello femoral con el pubis se forma un arco armónico. En las caderas subluxadas o luxadas se corta este arco.
4. Ángulo acetabular: formado por la línea de Hilgenreiner y una línea que une de borde a borde el acetábulo. No debe superar los 30° en el lactante.

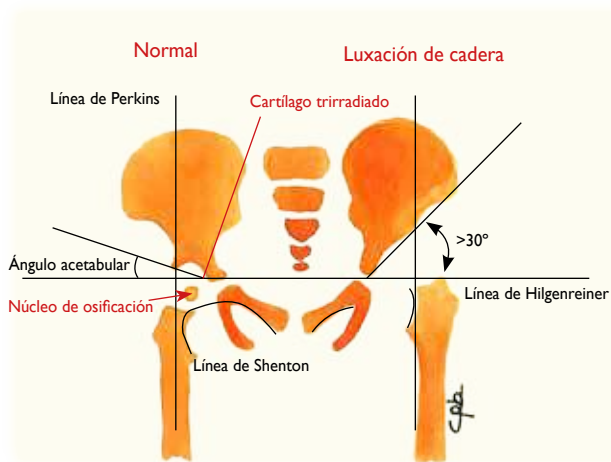


Figura 16-18. Conceptos anatómicos para analizar una radiografía con luxación de cadera.

De todos estos parámetros, los más importantes son la forma del acetábulo, la presencia o ausencia de ceja cotiloídea, el ángulo acetabular y la relación del núcleo de osificación (o su proyección) con el cotilo.

Ultrasonografía

- Es el examen de elección actualmente en muchos países.
- Permite el diagnóstico desde el período de RN.
 - No es invasivo, no requiere anestesia general, es de corta duración, sin radiación ionizante.
 - Visualiza el cartílago acetabular y femoral y el labrum.
 - Permite una visión coronal, lateral y axial.
 - Tiene un bajo porcentaje de falsos negativos.
 - Bajo costo.
 - Requiere un operador entrenado y familiarizado con la anatomía de la cadera. (Operador dependiente).
 - Lo ideal es hacerla a *todos los RN vivos, entre la 2° y 3° semana* de vida, con el fin de iniciar, si es necesario, un tratamiento lo más precoz posible o en aquellos casos donde los antecedentes de la historia o el examen físico hagan mas probable la presencia de la enfermedad.

Son dos las técnicas más comúnmente utilizadas: una estática (Graf) y otra dinámica (Harcke). El método estático de Graf permite además clasificar las lesiones con el fin de establecer un pronóstico y tratamiento más estandarizado.

Tomografía axial computarizada (TAC)

Es un procedimiento que requiere anestesia general o sedación en pacientes pequeños. Evalúa en forma objetiva la relación y geometría de la cabeza femoral con la cavidad cotiloídea. Las reconstrucciones 3D permiten planificar el tratamiento quirúrgico en caso de requerirse la realización de osteotomías.

Resonancia nuclear magnética

Es un muy buen examen para evaluar anatomía y partes blandas. En esta patología no se justifica su uso, debido a su alto costo, y poco aporte extra respecto de los precedentes.

Artrografía

Es un examen invasivo. Permite visualizar la superficie articular, su forma y congruencia, la relación de la cabeza con el acetábulo, el labrum y la cápsula articular. Para lograr estas imágenes se inyecta un medio de contraste yodado, o aire. Requiere anestesia general. Con el advenimiento de la TAC ha caído en desuso.

Tratamiento

Los resultados dependen principalmente de la edad en la que se realiza el diagnóstico y del momento en que se inicia el tratamiento. También influyen la gravedad de la enfermedad, la constancia de los padres en adherir a las indicaciones y de la respuesta individual de cada caso.

El tratamiento difiere si se trata de paciente menor o mayor de un año de edad.

Menor de un año

Ortopédico de elección. Depende de la oportunidad de diagnóstico. El término “precoz” significa a los 3 meses de vida o antes, no debiendo sobrepasar los 10 a 11 meses.

Objetivos:

- Centrar la cabeza femoral dentro del cotilo.
- Mantener la reducción.
- Estimular al cartílago trirradiado para conseguir una adecuada cobertura femoral.

Las maniobras para lograr estos objetivos se basan en: flectar la cadera, para su reducción, y luego abducirla para mantenerla reducida.

Hay distintos aparatos ortopédicos que permiten esto:

- Calzón o cojín de abducción de Fredjka.
- Arnés o correas de Pavlik.
- Botas de yeso con yugo.
- Férula de abducción de Dennis-Brown.

En nuestro medio el elemento más utilizado en el tratamiento de la enfermedad luxante de caderas, es el arnés de Pavlik (FIGURA 16-19), que tiene indicación en lactantes entre 3 y 10 meses, con displasia, displasia más subluxación o displasia más luxación. En el caso de presentar solo displasia leve a moderada es aceptado el tratamiento ortopédico con cojín de abducción, en lactantes menores de 6 meses.

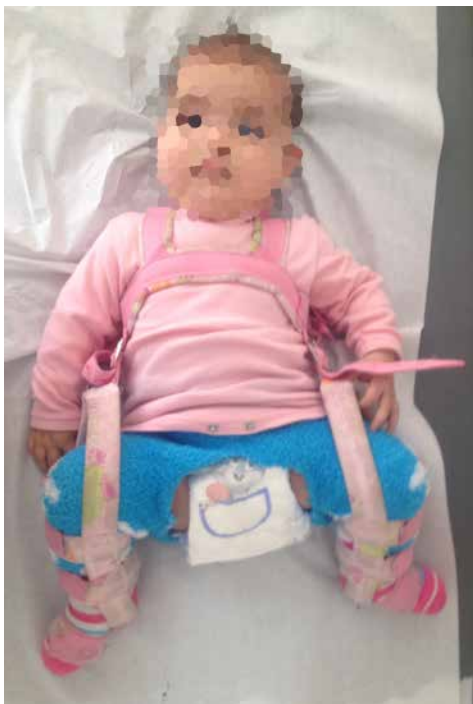

Figura 16-19. Correas de Pavlik.

No se considera el doble pañal como tipo de tratamiento ortopédico de enfermedad luxante de caderas, por que no es un tratamiento aceptado. Puede utilizarse en aquellos pacientes que sin tener una cadera con displasia, no presentan una radiografía normal, sino que en el límite. Mientras se deriva al especialista que indicará el tratamiento y solamente como en un compás de espera, se puede utilizar, pero jamás como tratamiento. En el lactante mayor de 5 meses no presenta utilidad alguna.

Quirúrgico: está indicado si el diagnóstico es tardío o fracasa el tratamiento ortopédico, no lográndose reducir la cadera en forma progresiva con el arnés de Pavlik.

Se pueden realizar en forma aislada o combinada:

- Cirugía de partes blandas.
 - Reducción quirúrgica de la cadera.
 - Tenotomías.
 - Tracciones y yesos.
- Cirugía ósea.
 - Osteotomías femorales.
 - Osteotomías pelvianas.
 - Combinaciones de ambas.

Mayor de un año

Aunque este es un tema controvertido; en general frente a un paciente entre uno y dos años que no ha estado sometido a tratamiento previamente, corresponde utilizar un esquema semejante al anterior, agregando en muchas ocasiones una tenotomía coadyuvante dependiendo del grado de la enfermedad y la posibilidad de centrado articular. En los mayores de 2 años se realizan tenotomías de entrada, tracciones transesqueléticas y, posteriormente, reducción quirúrgica y osteotomías para brindar cobertura o techo a la cadera.

Complicaciones

Un tratamiento agresivo o forzado de esta patología, tanto ortopédico como quirúrgico, puede producir una alteración de irrigación de la cabeza femoral y una *necrosis secundaria*. Esto se manifiesta por una cabeza femoral de menor tamaño, irregular, deformada o en sus grados máximos, aplastada.

También se deben considerar todas las complicaciones propias de la cirugía:

- Infección.
- Reabsorción ósea.
- Desplazamientos de osteotomías.
- Fractura de implantes u osteosíntesis.
- Fracturas en hueso patológico, por osteoporosis secundaria a inmovilización.

- Acortamiento de la extremidad.
- Rigidez articular.

El fracaso del tratamiento, y la persistencia de una cadera displásica, subluxada o luxada va a producir una coxoartrosis precoz a temprana edad.

Pronóstico

Es bueno, dependiendo de la oportunidad de diagnóstico y adhesividad a tratamiento. En general un lactante sometido a tratamiento ortopédico, antes de los 6 meses queda sin secuelas, con la articulación normal.

Conclusiones

- El examen físico no es determinante en el diagnóstico de displasia de caderas. Solo representa elementos de sospecha clínica.
- *La radiografía debe ser tomada a todos los lactantes a los 3 meses de vida y la ecografía es útil ante la presencia de antecedentes mórbidos que obliguen a un estudio más temprano.*
- La radiografía debe ser evaluada por el ortopedista pediátrico.
- La derivación precoz mejora el pronóstico y acorta el tratamiento.
- La falta de diagnóstico y tratamiento oportuno producirá un niño con graves secuelas, y un adulto-joven con coxoartrosis.

Fracturas pediátricas

Introducción

La consulta traumática en el paciente pediátrico requiere de un enfoque diferente al del adulto dado las diferencias anatómicas y fisiológicas, las que determinan lesiones específicas y únicas en este grupo poblacional.

El 20% de las consultas en un servicio de urgencia traumatólogo infantil presentan alguna fractura, por lo tanto, es importante saber reconocer y tratar aquellas lesiones que requieren manejo urgente. Este capítulo no incluye aquellas urgencias que se tratan de manera similar al adulto (tales como el síndrome compartimental, fractura de pelvis hemodinámicamente inestable o fractura expuesta).

Previo a la discusión de las lesiones propiamente tales, es necesario describir las principales diferencias del hueso en crecimiento.

El hueso del niño presenta una mayor concentración de agua, una cortical más porosa y un periostio más grueso e irrigado. Además, los ligamentos son más fuertes y resistentes que la fisis o placa de crecimiento (FIGURA 16-20).

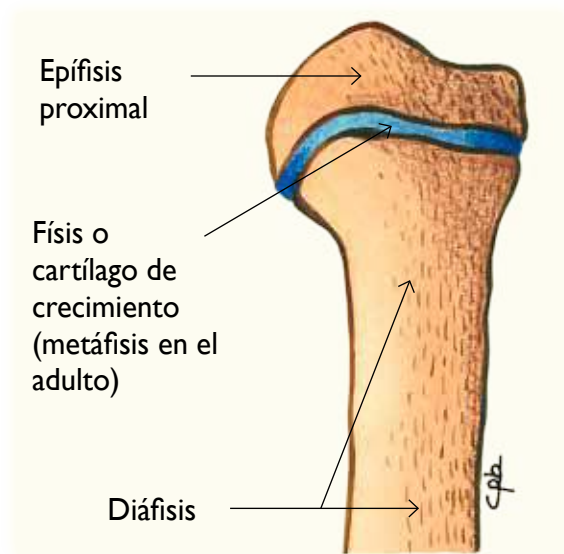


Figura 16-20. Zonas anatómicas de huesos largos.

Debido a estas diferencias estructurales las fracturas pediátricas suelen producirse con energías menores a las fracturas en el adulto y pueden con frecuencia afectar la placa de crecimiento (fractura fisiaria). Por lo tanto, frente a un mismo mecanismo podemos tener un esguince en el adulto y una fractura en los niños.

Mecanismos lesionales

Las fracturas por compresión (producidas por fuerzas axiales) generalmente determinan lesiones en la unión

metafisiodiafisaria y se denominan fracturas tipo “torus” o “en rodete”. Estas lesiones raramente comprometen la fisis, aunque pueden producir una deformidad angular en la zona de la fractura. Son estables y raramente requieren reducción.

Los mecanismos torsionales producen lesiones que varían según la madurez esquelética del niño. Así, en el niño más pequeño y con periostio grueso van a producir una fractura espiroidea larga (diafisaria), y en el niño mayor, una fractura fisiaria.

Las fuerzas angulares y transversales en niños con periostio grueso producen fracturas en “tallo verde”, debido a una deformidad plástica del hueso (FIGURA 16-21). Este mismo mecanismo, en un esqueleto más maduro tiende a generar fracturas transversas o con fragmentos en ala de “mariposa”.

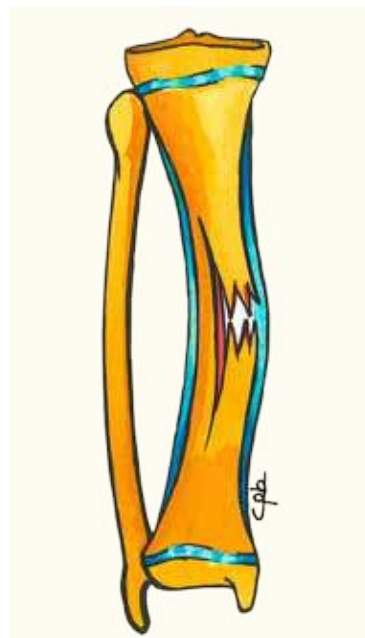


Figura 16-21. Fractura en tallo verde.

Disyunción fractura

Las lesiones de la placa fisiaria (disyunción-fractura) son exclusivas del hueso en crecimiento y representan cerca del 20% de las lesiones en el niño.

El daño de esta estructura puede tener graves secuelas, específicamente alteraciones del crecimiento, ya sea en el largo final o en el eje de la extremidad afectada.

El riesgo de desarrollar alteraciones del crecimiento está dado por la lesión inicial, magnitud de la de energía involucrada, tipo de rasgo, grado de desplazamiento, edad (potencial de crecimiento) y articulación afectada.

Las lesiones de la placa fisiaria se estratifican según la clasificación de Salter-Harris (SH) (FIGURA 16-22 Y TABLA 16-1). El riesgo de complicaciones aumenta desde la tipo I a la tipo V.

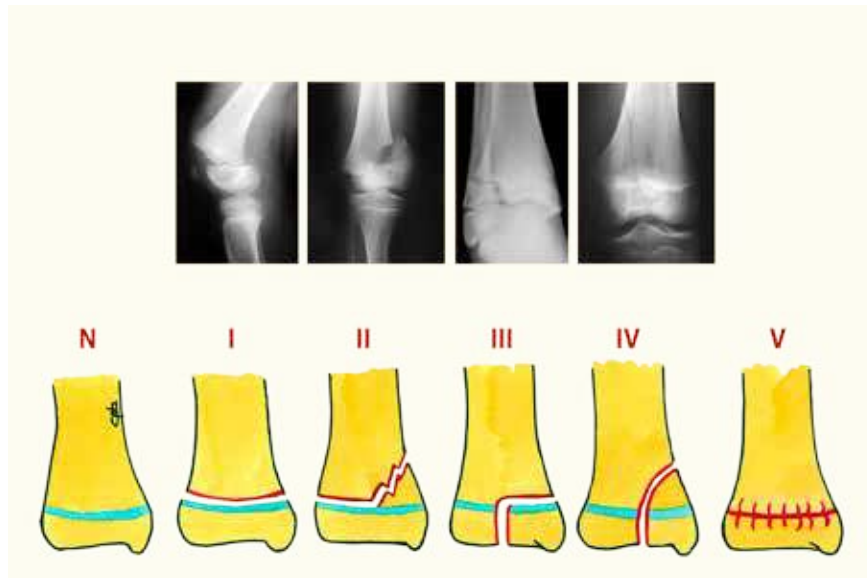


Figura 16-22. Clasificación de Salter-Harris para fracturas de la placa fisiaria.

Tabla 16-1. Clasificación de Salter-Harris de las fracturas de la placa fisiaria

Tipo I	Transfisaria a través de zonas hipertróficas y calcificadas. La mayoría excelente pronóstico.
Tipo II	Transfisaria con extensión hacia la metafisis (fragmento de Thurston-Holland).
Tipo III	Transfisaria con extensión a la epifisis (fractura intrarticular). Requiere reducción anatómica y fijación sin comprometer la fisis. Puede producir alteraciones del crecimiento o deformidades angulares.
Tipo IV	Fractura se extiende a través de la epifisis, fisis y la metafisis. Requiere reducción anatómica y fijación. Frecuentemente produce detención parcial del crecimiento y deformidad angular.
Tipo V	Lesión por aplastamiento de la fisis, el pronóstico es malo, produce detención del crecimiento.

Clinica

Se debe descartar o confirmar una fractura frente al antecedente de trauma seguido de dolor e impotencia funcional de la extremidad afectada.

El paciente pediátrico debe ser examinado en presencia de un familiar y/o tutor, debiendo incluir un examen de toda la extremidad afectada en busca de lesiones asociadas.

Frente a la presencia de múltiples fracturas que no se correlacionan con el mecanismo, o fracturas en diferentes etapas de consolidación, es responsabilidad del médico *descartar maltrato infantil*.

Ante la sospecha de una fractura, esta debe objetivarse con radiografías. Siempre se deben pedir a lo menos 2 proyecciones, en las que se deben ver las articulaciones vecinas. A diferencia del adulto, en el niño el tratamiento ortopédico es más utilizado que el quirúrgico, dada la gran

capacidad de remodelación del hueso. En la mayoría de los casos se requiere una maniobra de reducción para recuperar longitud, eje y *rotación* de los fragmentos; seguida de una inmovilización con yeso, el que debe en muchas ocasiones incluir la articulación proximal y distal a la lesión.

Para considerar el manejo conservador es necesario tener en cuenta 3 aspectos:

- 1) **Edad:** a menor edad mayor potencial de remodelación.
- 2) **Distancia a la fisis:** entre más cercana esté la fractura a la fisis mayor capacidad de remodelación.
- 3) **Dirección del rasgo:** antecurvatum o recurvatum remodelan mejor que el varo o valgo. *Las alteraciones rotacionales no remodelan.*

Las indicaciones de tratamiento quirúrgico son: fracturas expuestas, fracturas intrarticulares desplazadas (SH III y IV), lesión vascular asociada, fracturas con síndrome compartimental asociado y aquellas fracturas en las que falla la reducción cerrada.

A continuación se presenta un resumen de las fracturas más frecuentes en pediatría (Tabla 16-2). Por una razón práctica las dividiremos en fracturas de extremidades superiores e inferiores.

Tabla 16-2. Distribución de las fracturas en el niño

FRACTURA	FRECUENCIA (%)
Antebrazo distal	26
Clavícula	11
Falanges mano	10
Tobillo	7

FRACTURA	FRECUENCIA (%)
Falanges pie	5
Supracondílea húmero	5
Tarso-metatarso	6
Diáfisis tibia	3
Diáfisis radio-ulna	3
Húmero proximal	3
Fémur	1

Fracturas de la extremidad superior

Las fracturas de la extremidad superior en general son secundarias a la caída con el brazo en extensión o por un golpe directo en la región afectada. Al igual que todas las fracturas en los niños, son más frecuentes en hombres. El paciente generalmente evita usar la extremidad por dolor, y dependiendo de la ubicación y del tipo de fractura, puede asociarse a deformidad y tumefacción.

Fractura de clavícula

Las fracturas de clavícula en general son secundarias a un golpe directo sobre el borde lateral del hombro y menos frecuente por caídas con apoyo de extremidad superior extendida. La mayoría de los casos (aprox. 80%) corresponden a fracturas del tercio medio. Su diagnóstico es relativamente fácil dado su ubicación subcutánea. Las fracturas del tercio proximal y tercio distal son infrecuentes.

El tratamiento es ortopédico y consiste en utilizar una inmovilización blanda para calmar el dolor, ya sea con un vendaje en "8" o mediante el uso de un cabestrillo por 3-4 semanas (FIGURA 16-23).

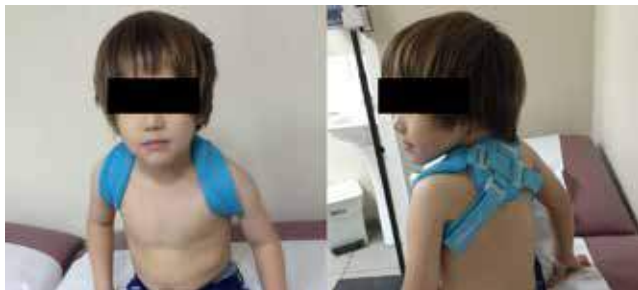

Figura 16-23. Vendaje en "8".

Las fracturas de clavícula en el recién nacido representan un subgrupo, presentándose en cerca del 0,5% de los partos vaginales. Debe sospecharse en el recién nacido con asimetría de las clavículas o reflejo moro asimétrico (pseudoparálisis). Frente a lo cual es necesario evaluar el estado

neurológico del plexo braquial. En estas fracturas basta con una inmovilización blanda en 8 por dos semanas. El menor tiempo de inmovilización se debe a la gran capacidad de remodelación del recién nacido.

Fracturas alrededor del codo

Representan el 8-9% de las fracturas en el paciente pediátrico. La mayoría se produce entre los 5 y 10 años, siendo más frecuentes en hombres. En pacientes menores estas lesiones pueden ser de difícil diagnóstico, ya que el codo presenta 6 núcleos de osificación que aparecen a diferentes edades, esto hace muy compleja la interpretación radiológica.

Todo paciente que consulta con dolor en relación al codo además debe ser examinado en búsqueda de lesiones asociadas, evaluando el hombro, diáfisis humeral, antebrazo, muñeca y mano.

Dada la estrecha relación del codo con estructuras neurovasculares siempre se debe evaluar los nervios mediano, radial y cubital, además de buscar los pulsos a distal y el llenado capilar.

El estudio del paciente debe incluir una radiografía de codo AP y lateral. Si clínicamente se sospecha una fractura, pero no queda claro el diagnóstico con esas dos proyecciones se puede pedir una radiografía contralateral comparativa.

El enfrentamiento esquemático de la radiografía de codo permite el diagnóstico de fracturas ocultas. En la radiografía lateral se debe evaluar (FIGURA 16-24):

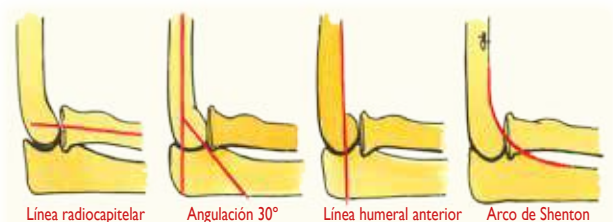


Figura 16-24. Conceptos anatómicos para analizar una radiografía de codo.

- 1) **Línea radiocapitelar:** constituye la prolongación del eje del radio, e independiente de la proyección radiológica, siempre debe apuntar al capitulum.
- 2) **Angulación del húmero distal:** debe ser de aproximadamente 30°.
- 3) **Línea humeral anterior:** línea paralela a la cortical humeral anterior, la que debe bi-seccionar al capitulum.
- 4) **Arco de Shenton:** formado por la prolongación de la coronoides pasa anterior al capitulum y se prolonga con la cortical humeral anterior.

Finalmente, se deben evaluar las almohadillas grasas, las que se desplazan en caso de derrame articular secundario a una fractura (FIGURA 16-25).

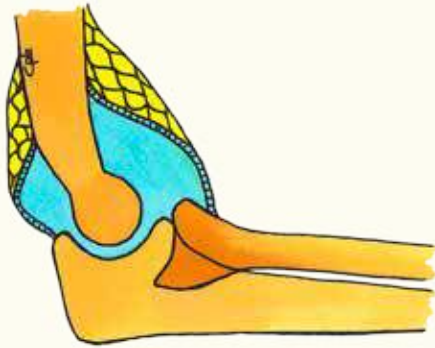


Figura 16-25. Derrame articular con desplazamiento de las almohadillas grasas.

Fractura supracondílea

La fractura supracondílea es la más frecuente en el codo y representa el 60% de las fracturas alrededor de esta articulación. Tiene una relación 2:1 entre hombres y mujeres, siendo más habitual entre los 5 y 8 años de edad.

El mecanismo causal habitual es la caída con el brazo en hiperextensión (cerca del 96%), con impactación del olécranon en la región supracondílea del húmero. El desplazamiento de esta fractura es común, por lo que se debe consignar el estado neurovascular del paciente al momento del ingreso y previo a cualquier maniobra de reducción.

El tratamiento definitivo debe ser realizado por un traumatólogo. Si no existe esta posibilidad en el centro de la primera atención, corresponde trasladar al paciente con una valva de yeso braquiopalmar en posición neutra y el codo en 90°.

Clasificación de Gartland de las fracturas supracondíleas:

- Tipo I → no desplazada.
- Tipo II → desplazada con cortical posterior indemne.
- Tipo III → desplazada, sin contacto entre las corticales.

Las fracturas tipo I son de tratamiento ortopédico mediante inmovilización con yeso braquiopalmar. Las tipo II y III, en general son quirúrgicas y requieren reducción ortopédica bajo anestesia, osteosíntesis percutánea con agujas de Kirschner e inmovilización con yeso braquiopalmar (BP) por 3-4 semanas (FIGURA 16-26).

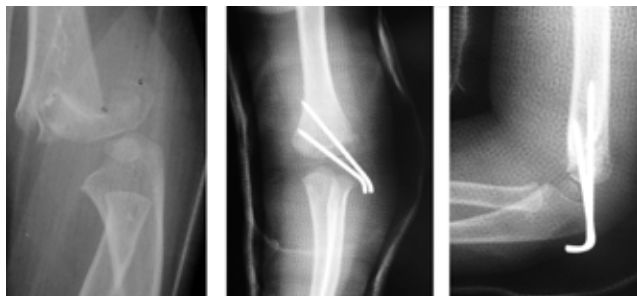


Figura 16-26. Fractura supracondílea de codo. Osteosíntesis percutánea con agujas de Kirschner.

Pronación dolorosa

Pese a que no es una fractura, representa una consulta frecuente en el servicio de urgencia pediátrico, siendo su mayor prevalencia en niños de entre 6 meses a 3 años.

La historia clásica de esta lesión corresponde a una tracción longitudinal del brazo con la muñeca en pronación (FIGURA 16-27). El paciente se presenta al servicio de urgencia con el codo en flexión, pronación e impotencia funcional de la extremidad.



Figura 16-27. Mecanismo habitual para la luxación de la cúpula radial.

Esta patología también conocida como “codo de niñera”, se debe a la subluxación de la cabeza radial y la interposición del ligamento anular en la articulación radiocapitelar proximal.

La reducción se realiza sujetando el codo en 90 de flexión, palpando la cabeza del radio y realizando una maniobra de hiperpronación hasta sentir un “click” (FIGURA 16-28). Si esta maniobra falla se puede intentar realizar una hipersupinación.

A pesar de que no siempre se siente el “click”, si se reduce, el niño comienza a usar el brazo a los pocos minutos posterior a la maniobra.

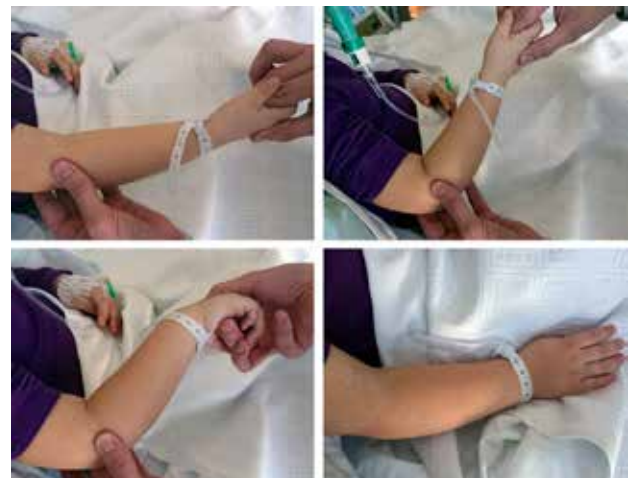

Figura 16-28. Maniobra de hiperpronación.

La recidiva se produce entre el 5 a 39% de los casos y suele desaparecer después de los 4-5 años. Se debe educar a los padres para evitar la tracción del niño por los brazos.

Otras fracturas

Otras lesiones menos frecuentes en el codo son: las fracturas de cóndilo medial y lateral, de la cabeza y cuello del radio, del olécranon y la luxación del codo. Estas lesiones requieren de manejo por especialista.

Fracturas antebrazo

Son las fracturas más frecuentes en el servicio de urgencia pediátrica, corresponden a 2/3 de las consultas por fracturas. Se ha visto un aumento en su incidencia las últimas 3 décadas con la aparición de deportes de riesgo tales como el skateboard, esquí, bicicleta de montaña y patines.

El mecanismo más común es la caída con el brazo en extensión. La mayoría de las fracturas de antebrazo se ubican en el tercio distal del radio (62%), comprometiendo la región diafiso metafisiaria. Existe una mayor incidencia durante la adolescencia, ya que el crecimiento acelerado aumenta la porosidad ósea y las actividades realizadas por este grupo poblacional suelen ser de mayor energía.

Dependiendo del desplazamiento y tipo de fractura, suele verse una deformidad evidente en la zona afectada, asociada a dolor y rechazo a utilizar la extremidad. Es importante siempre evaluar el estado neurovascular para descartar un síndrome compartimental.

El estudio imagenológico se basa en una radiografía de antebrazo anteroposterior y lateral incluyendo el *codo* y *muñeca* (FIGURA 16-29); sobre todo si no existe fractura de la ulna, dado que el antebrazo funciona como un "anillo" siempre hay que descartar lesiones articulares.

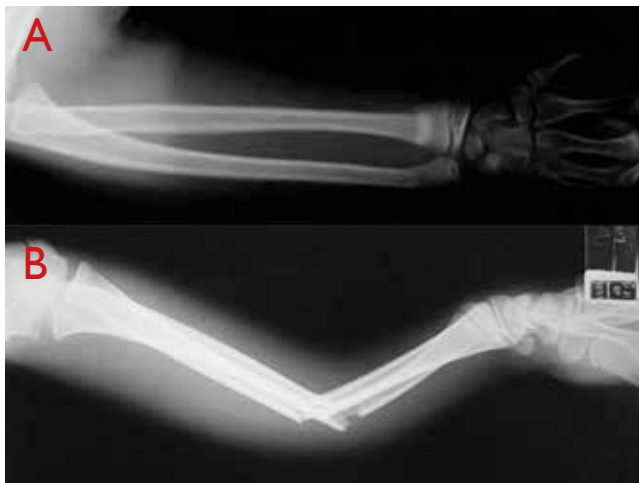

Figura 16-29. (A) Radiografía de antebrazo AP que incluye codo y muñeca. (B) Rasgo de fractura transverso en tercio medio de radio y ulna.

En niños más pequeños son frecuentes las fracturas tipo torus o rodete, las que no son desplazadas y pueden ser difíciles de diagnosticar. Estas generalmente se aprecian mejor en la proyección lateral y es importante correlacionar el hallazgo radiológico con el examen físico. No requiere de reducción y basta con inmovilizar con un yeso antebraquial (AB) por un período de 4 a 6 semanas.

Otra lesión que se puede ver en este segmento es la fractura en tallo verde, la que compromete solo una cortical. En niños menores de 4 años, si la angulación es menor a 20 grados, se puede plantear tratamiento ortopédico. Aquellas fracturas con angulaciones mayores requieren de una reducción bajo anestesia para romper la otra cortical y "completar" la fractura, con el fin de evitar una consolidación viciosa que pueda generar deformidades e impotencia funcional. Posteriormente se inmoviliza con yeso BP por 4 a 6 semana.

La mayoría de las fracturas desplazadas del antebrazo se tratan ortopédicamente mediante una reducción cerrada e inmovilizada con yeso BP bien moldeado. Para lograr la reducción se debe exagerar la deformidad, para desencajar los fragmentos, y luego realizar la aposición de los fragmentos corrigiendo a su vez la rotación. (FIGURA 16-30).

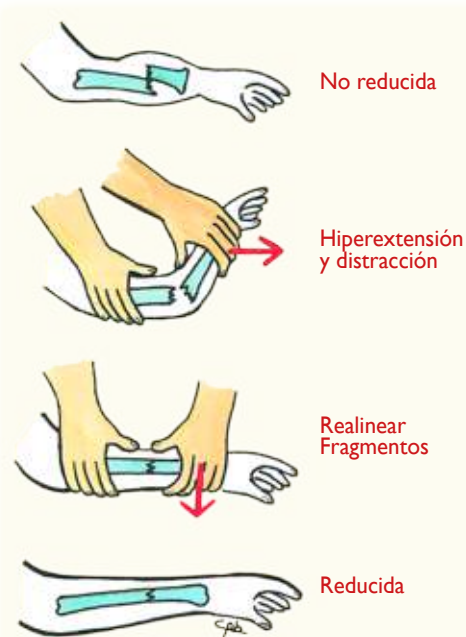


Figura 16-30. Reducción ortopédica de fractura de antebrazo.

El yeso BP debe utilizarse durante 4 a 6 semanas, controlándose cada 2 semanas hasta que se vean signos radiológicos de consolidación (puede hacerse un cambio a yeso ABP a las 3 a 4 semanas si se mantiene la reducción).

Cuando fracasa la reducción cerrada, se puede realizar reducción y estabilización quirúrgica. La fijación consiste en la introducción percutánea de agujas o clavos endomedulares elásticos (TEN, FIGURA 16-31).




Figura 16-31. Agujas endomedulares percutáneas (TEN).

Los pacientes mayores de 10 años deben ser enfocados como adultos y no se debe aceptar angulación del foco de fractura dado el poco potencial de remodelación.

Fracturas de mano

Las fracturas de la mano en el niño son muy frecuentes, sin embargo su manejo no difiere mucho a las del adulto. Gran parte de ellas se pueden tratar de manera ortopédica con excelentes resultados funcionales. La mayoría se produce en mayores de 8 años por el inicio de deportes de contacto.

Las fracturas de falange a nivel de la placa volar son relativamente frecuentes y se producen por un mecanismo de hiperextensión de la falange media (golpe con pelota), con un arrancamiento de un fragmento óseo del extremo palmar de la base de F2 por la cápsula articular. En caso de carga axial se puede generar una hiperflexión de la falange distal, produciéndose en un “Mallet fracture” o dedo en martillo, en este caso se debe a un arrancamiento óseo en la inserción del tendón extensor profundo. El tratamiento consiste en inmovilización con férulas, el primero en semiflexión y la segunda en hiperextensión (férula en esquí).

Menos comunes son las lesiones de los metacarpianos, destacando entre ellas la fractura del cuello del 5^{to} MTC o fractura del boxeador (FIGURA 16-32).

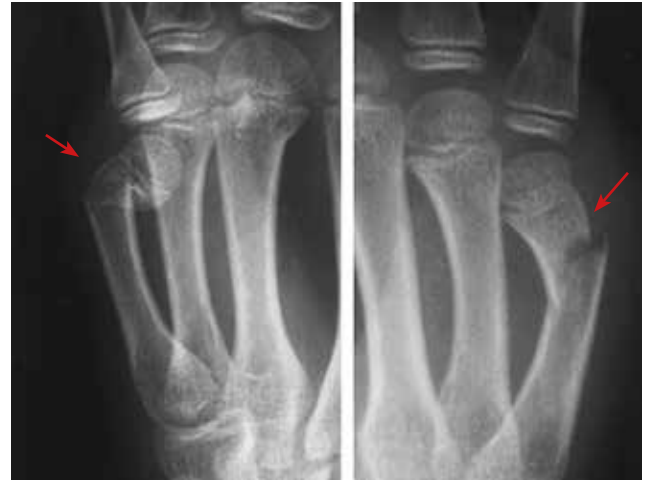

Figura 16-32. Fractura del 5º metacarpiano o del boxeador.

Fracturas de la extremidad inferior

Las fracturas de las extremidades inferiores son menos frecuentes que las de la extremidad superior, sin embargo tienen un impacto mayor en el niño ya que su inmovilización altera en gran medida las actividades de la vida diaria. Al igual que en la extremidad superior, estas son más comunes en hombres. Clínicamente se presentan como un niño que claudica, con grados variables de rechazo a cargas de peso.

Fractura de fémur

Esta fractura habitualmente se asocia a accidentes de alta energía. En el niño presenta una distribución bimodal con mayor frecuencia entre los 2-4 años y luego en la adolescencia. Frente a la sospecha clínica es necesaria una evaluación detallada del paciente en busca de lesiones asociadas y compromiso de otros sistemas.

A diferencia del adulto, la fractura del cuello del fémur es muy poco frecuente (<1% de las fracturas de fémur) sin embargo puede presentar un alto porcentaje de complicaciones graves, dentro de las que destaca el riesgo de necrosis avascular. Estos casos se deben derivar tempranamente para evaluar la necesidad de reducción y fijación interna para disminuir la posibilidad de osteonecrosis secundaria (FIGURA 16-33).

La fractura de diáfisis femoral representa solo el 1,6% de las fracturas, sin embargo es la tercera en frecuencia de niños que requieren hospitalización. Es más común en hombres (3:1) y el 70% se produce en el tercio medio de la diáfisis. Generalmente el mecanismo es de alta energía como accidentes de tránsito y caídas de altura, por este motivo en fracturas de fémur con mecanismos de baja energía hay que sospechar la presencia de un hueso patológico o maltrato.

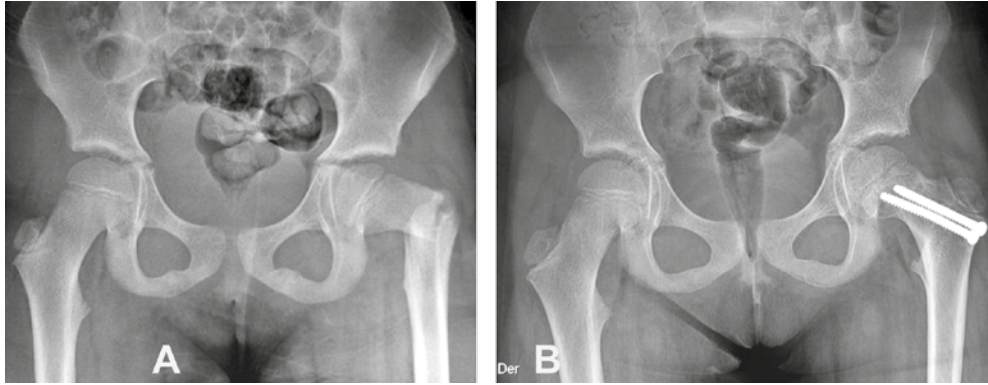


Figura 16-33- Radiografía de cadera izquierda AP con fractura de cuello femoral operada con OTS.

Clínicamente la fractura diafisaria de fémur se manifiesta con dolor importante e impotencia funcional. En el examen físico la extremidad afectada suele estar acortada y en rotación interna secundariamente a la acción de las masas musculares. Ante su sospecha se debe consignar el estado neurovascular y considerar el riesgo de shock hipovolémico secundario, posteriormente *se puede continuar con el estudio radiológico*.

El tratamiento en el servicio de urgencia consiste en la estabilización y fijación de la fractura, contención, analgesia y/o traslado en caso de no contar con un especialista (FIGURA 16-34).

El tratamiento definitivo de la fractura de fémur depende de la edad del paciente. Los menores de dos años se inmovilizan con yeso pelvi-pédico. De los 2 a los 6 años también se inmoviliza con yeso pelvi-pédico, pero en aquellos pacientes con acortamiento mayor a 2 cm hay que realizar tracción de partes blandas (reducción) previo a la colocación del yeso (FIGURA 16-35). En pacientes mayores de 6 años y con peso <50 kg, se recomienda realizar una reducción en pabellón y estabilización con TEN (FIGURA 16-36).

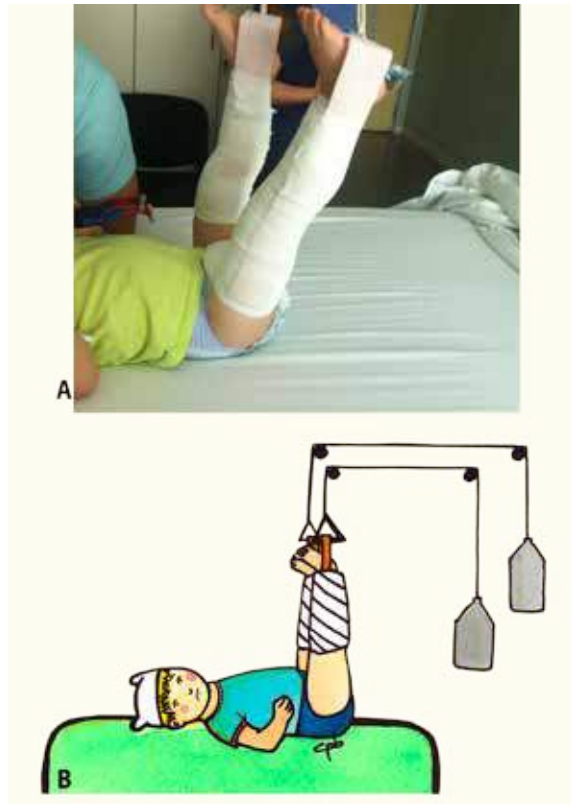


Figura 16-35. Tracción de partes blandas en el tratamiento ortopédico para fracturas de fémur en paciente pediátrico.

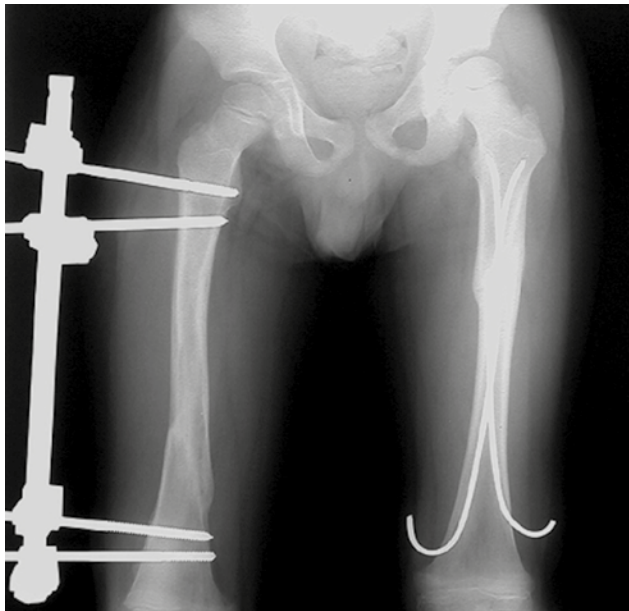


Figura 16-34. Radiografía de fémur AP bilateral. Fijación externa del fémur derecho (tutor externo) e interna del fémur izquierdo (TEN).

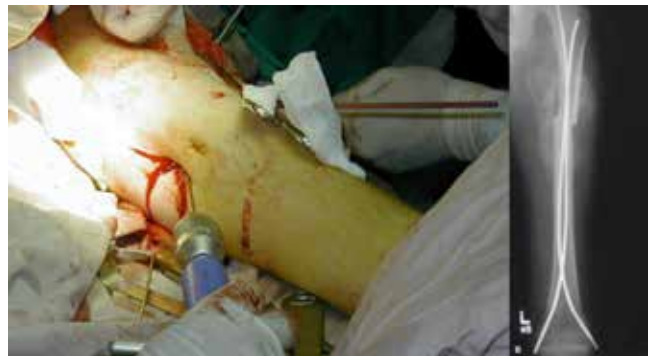

Figura 16-36. (A) Instalación percutánea de los TEN a nivel femoral. (B) Radiografía de fémur AP. Fijación interna con TEN.

Se considera una reducción aceptable aquella que no presenta alteraciones rotacionales y que tiene menos de:

- cabalgamiento < 1,5 cm.
- < 15° de angulación en el plano sagital.
- < 5° de angulación en el plano frontal (máx 10°).

Es importante independientemente del tratamiento ortopédico o quirúrgico, efectuar un seguimiento clínico para evaluar discrepancias de longitud de extremidades secundaria a la fractura.

Fracturas alrededor de la rodilla

Las fracturas del fémur distal representan de 1 a 6% de las fracturas epifisiarias y 2/3 ocurren durante la adolescencia. El mecanismo directo por golpe es infrecuente y la mayoría ocurren secundariamente a mecanismos de varo/valgo o hiperextensión/hiperflexión. Estos mecanismos producen compresión a un lado de la fisis con separación del lado contralateral, lo que en la mayoría de los casos se manifiesta como una lesión SH II. Clínicamente, dependiendo del grado de desplazamiento, el paciente presenta incapacidad de apoyar peso o una marcha antálgica claudicante. Se debe buscar dolor específico a la palpación de la fisis.

El estudio imagenológico se inicia con una radiografía de fémur distal anteroposterior y lateral, y en caso de sospecha de compromiso articular (derrame) se puede complementar con radiografías oblicuas o TAC. En caso de derrame articular importante se debe realizar una artrocentesis para aliviar el dolor. En estos pacientes se deben buscar lesiones SH III o IV, las que muchas veces requieren de reducción anatómica en pabellón.

La mayoría de los casos y si no existe desplazamiento el tratamiento es ortopédico mediante yeso largo tipo rodillera o pelvi-pédico, manteniendo la rodilla en flexión de 10-15 grados, por un período de 4 a 8 semanas. El retiro o cambio del yeso se realiza cuando hay signos radiográficos de consolidación.

Las fracturas de tibia proximal son muy raras y representan menos del 1% de las fracturas fisiarias. La fractura de la tuberosidad anterior de la tibia (TAT) puede ocurrir en el hueso en crecimiento, generalmente en pacientes varones entre 14 y 16 años, obesos y se debe diferenciar del Osgood-Schlatter. Se producen por mecanismo indirecto (tracción del cuádriceps). El paciente se presenta con incapacidad de extender la rodilla, dolor a la palpación de la TAT. El diagnóstico se confirma con una radiografía (AP y lateral de rodilla) y el tratamiento frecuentemente es quirúrgico.

La fractura de rótula y las luxaciones de rodilla son infrecuentes en el paciente pediátrico y su tratamiento no difiere del adulto.

Fractura de pierna

Es la fractura más frecuente de la extremidad inferior, y constituye el 15% de las fracturas pediátricas. La mayoría

(60%) se asocia a accidentes de tránsito o atropellos, menos frecuentemente por mecanismos torsionales o caídas.

Al igual que en el fémur, la fractura es más frecuente en el tercio medio y su estudio se completa con radiografías AP y lateral que incluyan la rodilla y tobillo.

El tratamiento quirúrgico es necesario en menos del 5% de los casos. El tratamiento ortopédico consiste en un yeso bota larga con la rodilla en semiflexión y el tobillo en 90 grados (FIGURA 16-37). El paciente permanece sin carga por 6-8 semanas. Hay que realizar radiografías seriadas para descartar angulaciones y desplazamientos. La angulación en varo es frecuente en pacientes con fractura aislada de tibia, mientras que las fracturas de tibia y peroné se angulan en valgo y/o recurvatum. El yeso se mantiene hasta ver signos radiográficos de consolidación.

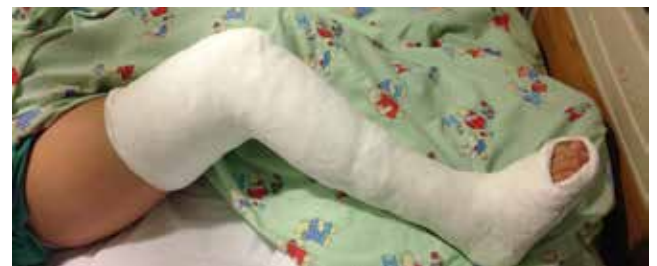

Figura 16-37. Yeso bota larga con la rodilla en semiflexión y el tobillo en 90 grados.

En pacientes de entre 9 meses a 3 años que se presentan al servicio de urgencia irritables y no quieren apoyar el pie, se debe sospechar una "Toddler's fracture" o fractura del niño que gatea. Esta es una fractura no desplazada del tercio distal de la tibia que se produce por un mecanismo torsional de baja energía (FIGURA 16-38). Clínicamente hay dolor a la palpación de la tibia distal y al dorsiflectar el pie.

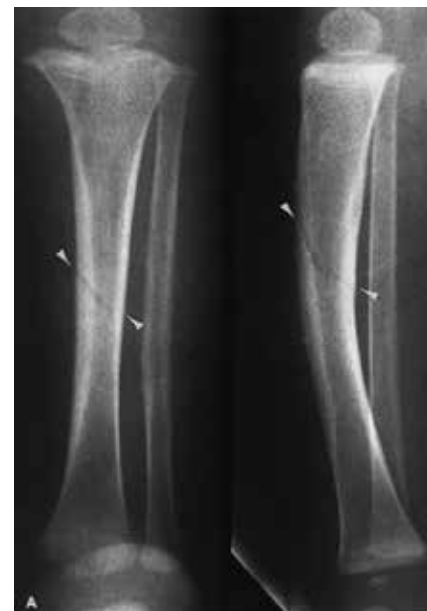


Figura 16-38. Radiografía de pierna AP. Toddler's fracture.

Muchas veces pasa desapercibida en la radiografía y el diagnóstico se hace tardíamente al aparecer el callo óseo. Ante la sospecha clínica se puede pedir radiografías oblicuas adicionales. El tratamiento es ortopédico con un yeso bota larga por 2-3 semanas, seguido de un yeso bota corta con carga por 2 semanas más.

Fracturas de tobillo

Las lesiones de tobillo en el niño son más frecuentes entre los 8 a 14 años, y representan entre el 10 y 40% de las lesiones fisiarias.

El mecanismo al igual que en el adulto suele ser por trauma indirecto, asociados a mecanismos rotacionales o carga axial. Como se mencionó previamente las lesiones ligamentarias son raras, ya que los ligamentos son más fuertes que la fisis.

En el examen físico se debe palpar directamente la fisis para distinguir las lesiones fisiarias de las ligamentosas. El estudio radiológico requiere de tres proyecciones AP, lateral y mortaja (FIGURA 16-39). El tratamiento varía según el tipo de lesión (clasificación de Salter Harris). Las lesiones SH I y II se pueden tratar con reducción y yeso bota corta con carga por 4-6 semanas. Las lesiones SH III y IV por presentar un componente articular requieren de una reducción anatómica, fijación con agujas percutáneas e inmovilización con yeso. Las lesiones SH V suelen

pasar desapercibidas y se diagnostican tardíamente por un cierre prematuro de la fisis y una discrepancia de longitud de extremidades.

Conclusión

A pesar de que la mayoría de los médicos generales no son responsables del tratamiento definitivo de una fractura pediátrica. Es importante sospecharlas, reconocerlas y diagnosticarlas para efectuar el manejo inicial y derivar oportunamente aquellas de mayor gravedad.

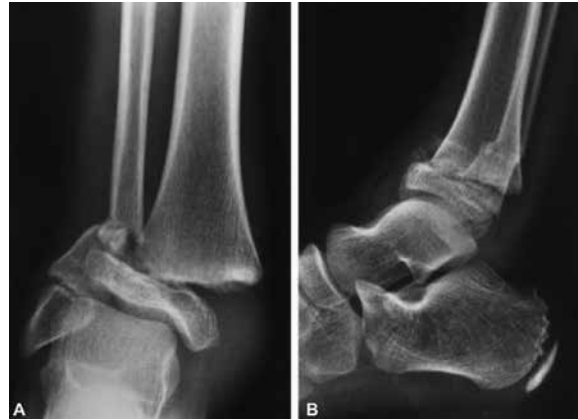

Figura 16-39. Radiografía de tobillo AP y lateral. Fractura de tobillo con compromiso de la fisis.

Autoestudio

1. ¿Qué significa que un niño presente una marcha claudicante? ¿Cómo se confirma? ¿Cuáles son los elementos claves en la historia y examen físico?
2. ¿Cuáles son las principales etiologías a investigar en un cuadro de claudicación asociado a dolor?
3. Describa las características clínicas de la enfermedad de Perthes. ¿Qué otras osteonecrosis conoce en el niño?
4. Mencione las osteocondritis o apofisitis más frecuentes de niños y adolescentes, destacando su historia y examen físico.
5. ¿En qué circunstancia debería sospecharse una epifisiolisis femoral proximal? ¿En qué consiste esta enfermedad?
6. ¿Cuándo se presenta con mayor frecuencia una claudicación sin dolor?
7. ¿Qué se entiende por dolor idiopático de extremidades inferiores?
8. ¿Cuáles son las deformidades angulares más comunes de la infancia? ¿Cómo se investigan y qué patologías se deben descartar?
9. ¿Cómo se define el pie plano? ¿Cuándo se considera patológico? ¿En qué casos debe tratarse y cómo?
10. ¿En qué se diferencian estas lesiones de aquellas encontradas en el adulto? ¿Cuáles son los mecanismos que las producen y qué tipo de fracturas específicas generan?
11. ¿En qué consisten las disyunciones-fracturas? ¿Cuál es la clasificación generalmente utilizada y en qué elementos se basa?
12. ¿Cuándo se deben sospechar? Describa la historia, examen físico y radiología sugerente.
13. ¿Cuál es la base del tratamiento? ¿Qué aspectos se deben tener en consideración? ¿Cuándo se considera la opción de cirugía?
14. ¿Cómo se producen generalmente las fracturas de la extremidad superior? ¿Cuáles son las más frecuentes? Describa sus principales características clínicas. ¿Cómo se pueden diferenciar de una proyección dolorosa?
15. Describa la epidemiología de las fracturas de fémur. ¿Cuál es su relevancia clínica? ¿Cómo se realiza su estudio y manejo inicial? ¿En qué consiste su tratamiento definitivo?
16. ¿Cuál es la población más afectada en las fracturas alrededor de la rodilla? ¿Cuáles son los mecanismos más frecuentemente involucrados y cómo se manifiestan clínicamente?
17. En las fracturas alrededor de la rodilla ¿Cómo se realiza el estudio imagenológico? ¿Cuáles son las lesiones que se deben buscar y qué tipo de tratamiento se recomienda en cada una de ellas?
18. ¿Cuándo se debe sospechar una fractura de pierna? ¿Cómo se diagnostican y tratan? Explique en qué consiste y cómo se maneja la "toddler's fracture".
19. Describa las características de las fracturas de tobillo en el niño. ¿En qué elementos se basa su estudio y tratamiento?
20. Defina esta patología y describa su clasificación.
21. Describa la epidemiología y etiopatogenia clásicas.
22. Explique los cambios articulares esperables, secundarios a esta enfermedad.
23. ¿Cómo se realiza su diagnóstico? ¿En qué influye la edad del paciente?
24. ¿Cuándo se considera que una radiografía AP está correctamente tomada? ¿Por qué puede resultar difícil su interpretación?
25. ¿Cómo se realiza un adecuado análisis de una radiografía en el lactante? ¿Cuáles son los signos sospechosos de una enfermedad luxante?
26. ¿Cuál es la utilidad de la ecografía en esta patología? ¿Cuándo se utiliza la TAC?
27. ¿De qué factores dependen los resultados de tratamiento?
28. Describa en detalle el tratamiento en menores de un año.
29. Describa en detalle el tratamiento en mayores de un año.
30. ¿Cuáles pueden ser las complicaciones asociadas al tratamiento?

Referencias sugeridas para este capítulo

1. Capítulo pediátrico en orthobullets: <http://www.orthobullets.com/user/dashboard?id=all&specialty=4&menu=topic>

Glosario

Dr. Luis Salinas Ramírez

17

La ortopedia y traumatología es la rama de la medicina que diagnóstica, trata y rehabilita las patologías del aparato locomotor, sean traumáticas, congénitas o adquiridas, tanto en niños como en adultos. El término ortopedia fue acuñado por Nicolás André, profesor de medicina de la Universidad de París, en 1741, en su obra “La ortopedia o el arte de prevenir y corregir en los niños las deformaciones del cuerpo”.

El término ortopedia deriva de los vocablos griegos “orthos” que significa “recto, erguido o libre de deformidades”, y de “paidos” que significa “niño”.

Esta es una especialidad médico-quirúrgica muy amplia en la que se entrelazan la cirugía general, neurocirugía, cirugía plástica, cirugía vascular y muchos aspectos de la medicina y la pediatría.

El aparato locomotor se ha dividido clásicamente en aparato locomotor pasivo (esqueleto) formado por huesos y articulaciones, y aparato locomotor activo formado por el sistema neuro-músculo-tendinoso.

El diagnóstico de las lesiones del aparato locomotor se vale de los mismos medios que el resto de las ramas de la medicina.

La historia clínica es fundamental para una orientación diagnóstica, tanto en lesiones de tipo adquirido o congénito como en lesiones de tipo traumático.

La inspección de la extremidad o de la actitud corporal del paciente orientan en forma importante, y a veces, nos dan el diagnóstico.

La palpación debe ser cuidadosa y suave, no olvidando que muchas veces estamos actuando sobre un segmento que puede presentar una fractura o una luxación, razón por la que cualquier presión o movimiento que hagamos puede exacerbar un dolor ya existente o provocar una lesión agregada, ya sea de tipo vascular, neurológico o de otro tipo.

El gran elemento de apoyo diagnóstico que tiene la especialidad es la radiología (en general, la imagenología). Pero no se debe olvidar que es un método auxiliar al diagnóstico clínico, tiene valor en la medida que confirma o descarta

nuestras sospechas o hipótesis. Se deben solicitar proyecciones y focalizaciones que sean útiles, orientadas por el examen clínico previo. Se debe evitar a toda costa una actitud cómoda de solicitar una batería de radiografías, TAC, cintigramas, RNM, etc., que solo encarecen la atención, incomodan al paciente y muchas veces no son necesarias. El objetivo del tratamiento es recuperar la forma y la función del segmento afectado.

Ello se consigue de dos formas básicas: por medio de un tratamiento conservador (ortopédico) o quirúrgico.

Epidemiología

La frecuencia de consultas de la especialidad para el médico general es alta. Tanto de consultas del niño por vicios posturales y alteraciones estáticas como pie plano, genu valgo, etc. como consultas del adulto por lesiones adquiridas de tipo degenerativo (artrosis, tendinopatías) o lesiones traumáticas (esguinces, fracturas, luxaciones, etc.).

Es importante que el médico general conozca las nociones básicas del diagnóstico y tratamiento de estas patologías para manejar adecuadamente aquellas que esté en condiciones de hacerlo, y derivar adecuadamente las que no pueda tratar. Un diagnóstico oportuno y adecuado puede significar la diferencia entre una recuperación funcional completa o una secuela invalidante de por vida o incluso la muerte en el caso de los tumores malignos y accidentes de alta energía.

En Chile las lesiones traumáticas son la tercera causa de muerte, después de las patologías cardiovasculares y tumorales. En la población menor de 45 años son la primera causa de muerte.

Glosario

Vamos a definir una serie de términos que son de uso habitual e indispensables de conocer para poder entender el lenguaje que hablamos.

Abducción: movimiento que aleja la extremidad del eje del cuerpo.

Aducción: movimiento que acerca una extremidad al eje del cuerpo.

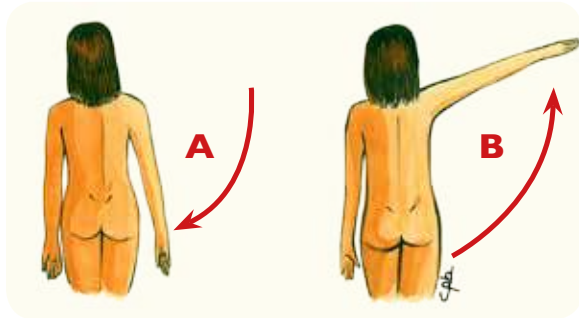


Figura 17-1. Aducción (A) y Abducción (B)

Anquilosis: fusión de dos superficies articulares.

Antecurvatum: angulación de vértice anterior del eje lateral de una extremidad.

Artritis: proceso inflamatorio (séptico o no) de una articulación.

Artrocentesis: procedimiento de punción articular.

Artrodesis: fusión de dos superficies articulares conseguida por medios quirúrgicos.

Artroplastía: procedimiento quirúrgico de reemplazo de una articulación, ya sea por elementos externos o por interposición de elementos propios, como fascia (lo menos frecuente).

Artrosis: proceso degenerativo de una articulación (corresponde a la osteoartritis de la literatura anglosajona).

Artrotomía: procedimiento quirúrgico de abordaje de una articulación.

Circunducción: movimiento circular de una articulación.

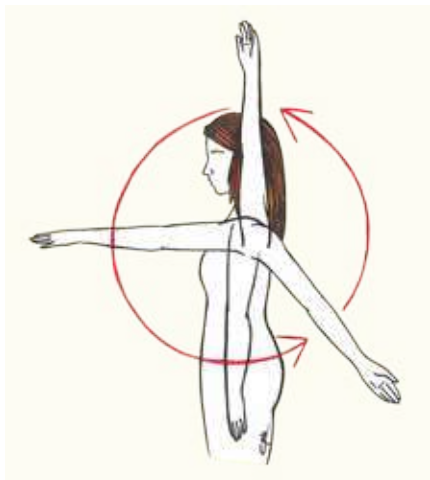


Figura 17-2. Movimiento de circunducción del hombro.

Coxa: cadera.

Coxa valga: aumento del ángulo cérvico-diafisario del cuello del fémur.

Coxa vara: disminución del ángulo cérvico-diafisario del cuello del fémur.

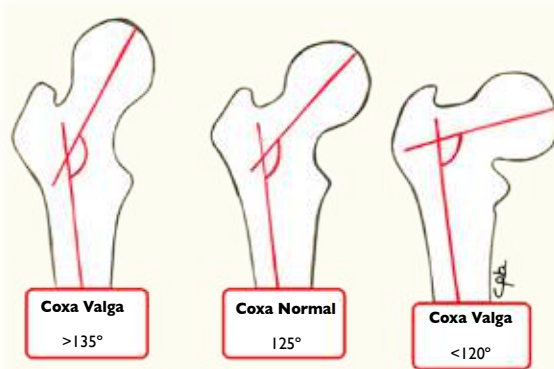


Figura 17-3. Varo y valgo en el ángulo cérvicodiafisario del fémur.

Coxartrosis: artrosis de la cadera.

Coxitis: proceso inflamatorio de la cadera.

Diáfisis: porción de un hueso largo ubicada entre las epífisis.

Epífisis: extremos óseos de un hueso largo en donde se ubica la superficie articular.

Equino: posición del pie con extensión del tobillo (apoya la punta del pie).

Escoliosis: desviación del eje de la columna vertebral en el plano frontal.

Esguince: lesión traumática de un ligamento articular.

Espondilolistesis: desplazamiento anterior de una vértebra sobre la vértebra subyacente.

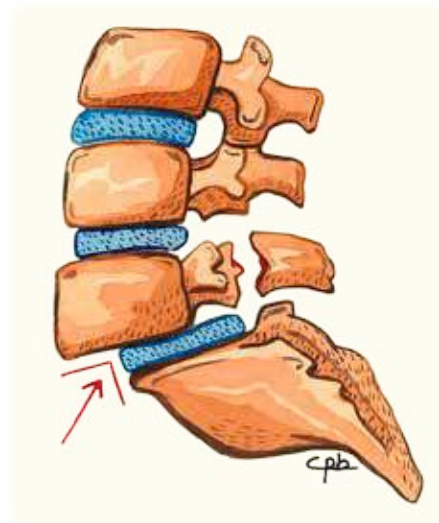


Figura 17-4. Espondilolistesis.

Eversión: movimiento del pie que lleva la planta del pie hacia fuera (pronación).

Extensión: movimiento articular que aleja entre sí los dos segmentos que une.

Fisis: cartílago de crecimiento que une la diáfisis con la epífisis.

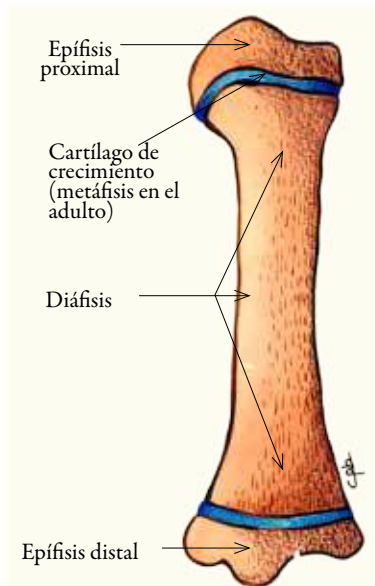


Figura 17-5 Zonas anatómicas de huesos largos en crecimiento

Flexión: movimiento articular que acerca entre sí los dos segmentos que une.

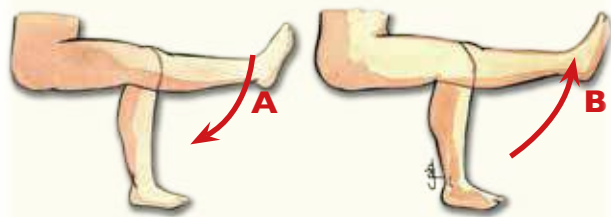


Figura 17-6 Flexión (A) y Extensión (B) de la rodilla.

Fractura: solución de continuidad de un hueso.

Genu recurvatum: desviación en hiperextensión de rodillas del eje lateral de la extremidad inferior.

Genu valgo: desviación del eje de las piernas hacia afuera de la línea media a partir de las rodillas.

Genu varo: desviación del eje de las piernas hacia la línea media a partir de las rodillas (piernas arqueadas).

Genu, gonos: rodilla.

Gonartrosis: artrosis de la rodilla.

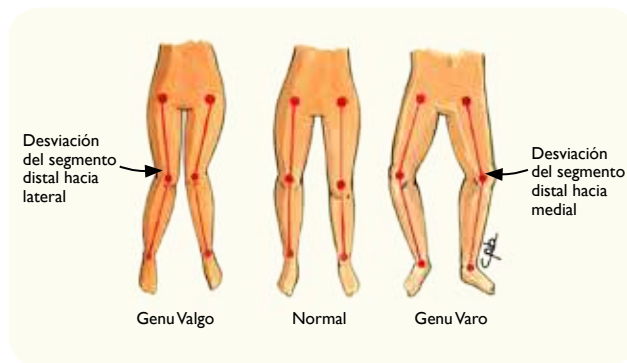


Figura 17-7 Desviación en Valgo y Varo de la rodilla.

Hallux valgus: desviación en valgo del orjejo mayor.

Hallux: orjejo mayor.

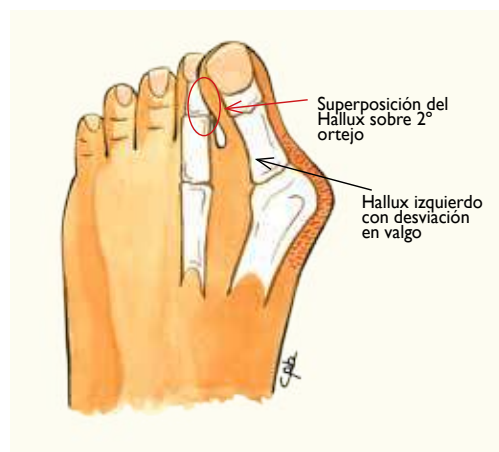

Figura 17-8. Hallux Valgus avanzado del pie izquierdo.

Hemartrosis: derrame sanguíneo de una articulación.

Hidartrosis: derrame de líquido sinovial de una articulación.

Inversión: movimiento del pie que lleva la planta del pie hacia adentro (supinación).

Lordosis: curvatura de convexidad anterior de la columna en el plano sagital.

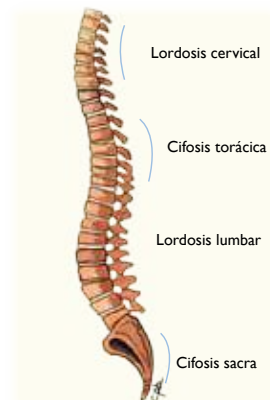


Figura 17-9. Curvaturas fisiológicas de la columna vertebral.

Luxación: pérdida permanente de la relación de dos superficies articulares.

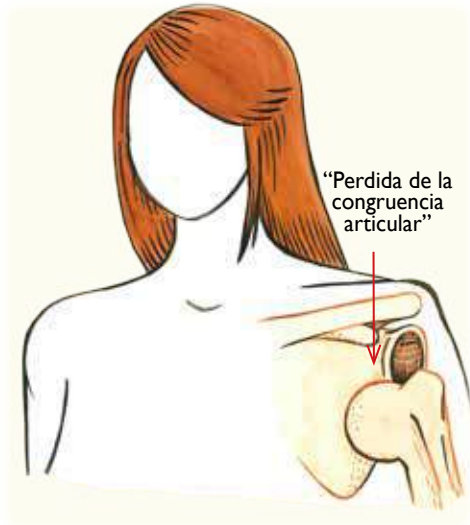


Figura 17-10. Luxación glenohumeral izquierda.

Neurolisis: liberación quirúrgica de un nervio.

Neurorrafia: sutura de un nervio.

Ostectomía: resección quirúrgica de un trozo de hueso.

Osteoclasia: refractura de un callo óseo por medio de maniobras manuales.

Osteosíntesis: reparación quirúrgica de una fractura por medio de elementos como placas, tornillos o clavos.

Osteotomía: sección quirúrgica de un hueso.

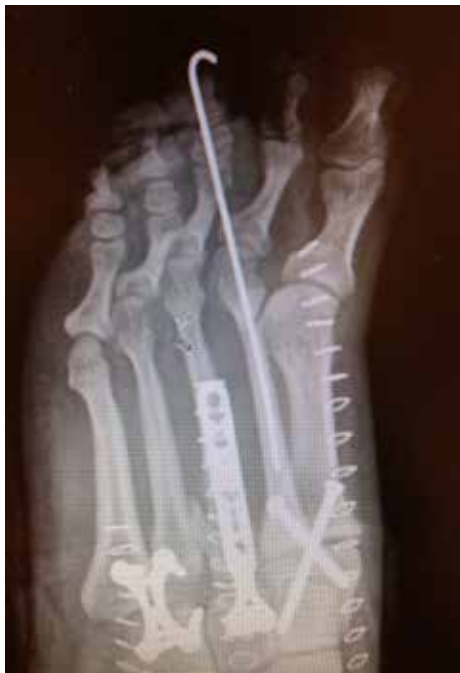

Figura 17-11. Radiografía de pie AP. Osteosíntesis: agujas, placas y tornillos.

Pronación: movimiento de rotación axial del antebrazo mediante el cual la palma apunta hacia abajo.

Pseudoartrosis: falta de consolidación de una fractura.

Recurvatum: angulación de vértice posterior del eje lateral de una extremidad.

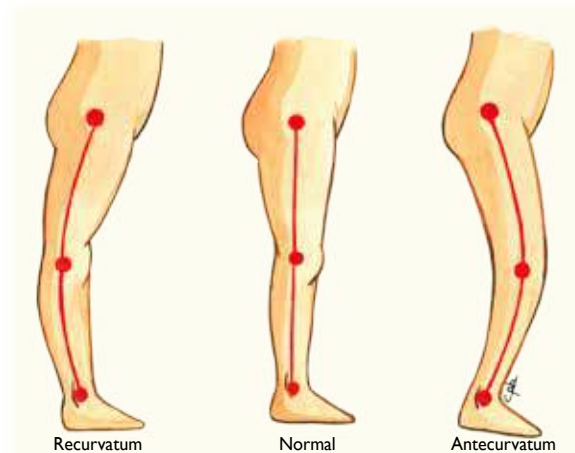

Figura 17-12. Desviación en el eje anteroposterior.

Retrolistesis: desplazamiento posterior de una vértebra sobre la vértebra subyacente.

Supinación: movimiento de rotación axial del antebrazo mediante el cual la palma apunta hacia arriba.

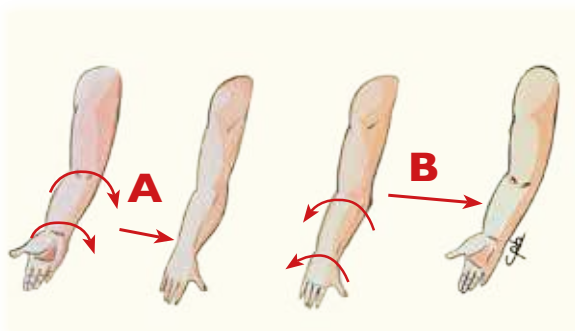


Figura 17-13. Pronación (A) y Supinación (B).

Talo: posición del pie con flexión del tobillo (apoya el talón)

Tenolisis: liberación quirúrgica de las adherencias producidas alrededor de un tendón.

Tenorrafia: sutura quirúrgica de un tendón.

Valgo: desviación hacia afuera de la línea media del eje de una extremidad a partir de un punto dado.

Varo: desviación hacia la línea media del eje de una extremidad a partir de un punto dado

Xifosis: curvatura de convexidad posterior de la columna en el plano sagital.



ORTOPEDIA Y TRAUMATOLOGÍA BÁSICA

Este libro pretende ayudar y orientar a alumnos de pregrado en el estudio básico de la Ortopedia y Traumatología.

El texto ha sido planificado y escrito, en un estilo atractivo y simple, por docentes del Departamento de Traumatología de la Facultad de Medicina de la Universidad de los Andes. La obra trata de transmitir conceptos claves de la especialidad desde una perspectiva práctica y moderna del proceso enseñanza-aprendizaje, sobre todo pensando en los estudiantes de medicina que muchas veces por primera vez comienzan a relacionarse con la patología del aparato locomotor.

Por estos motivos, una característica fundamental es su diagramación tipo revista y sus numerosas ilustraciones, realizadas por Camila Bontá, interna de medicina, quien logra transmitir en forma artística claros conceptos de Anatomía y Biomecánica. Lo anterior se complementa al final de cada capítulo con una pequeña guía de autoestudio y una bibliografía actualizada de libre acceso en red.

Esperamos así contribuir de manera seria y amena a un mejor conocimiento e interés por la Ortopedia y Traumatología.



Universidad de

los Andes



**FACULTAD
DE MEDICINA**